



РАДИОЛОГИЯ МОСКВЫ
ДИАГНОСТИКА БУДУЩЕГО

Обеспечение COVID-готовности отделений лучевой диагностики

Сергей Павлович Морозов

д.м.н., профессор, директор НПКЦ диагностики и телемедицины, главный внештатный специалист по лучевой и инструментальной диагностике ДЗМ и МЗ РФ в ЦФО РФ

Авторский коллектив: А.В.Владзимирский, Т.В.Риден, Н.В.Ледихова, В.А.Гомболевский, С.С.Федоров, И.М.Шулькин, И.А.Соколина, М.Сконечный



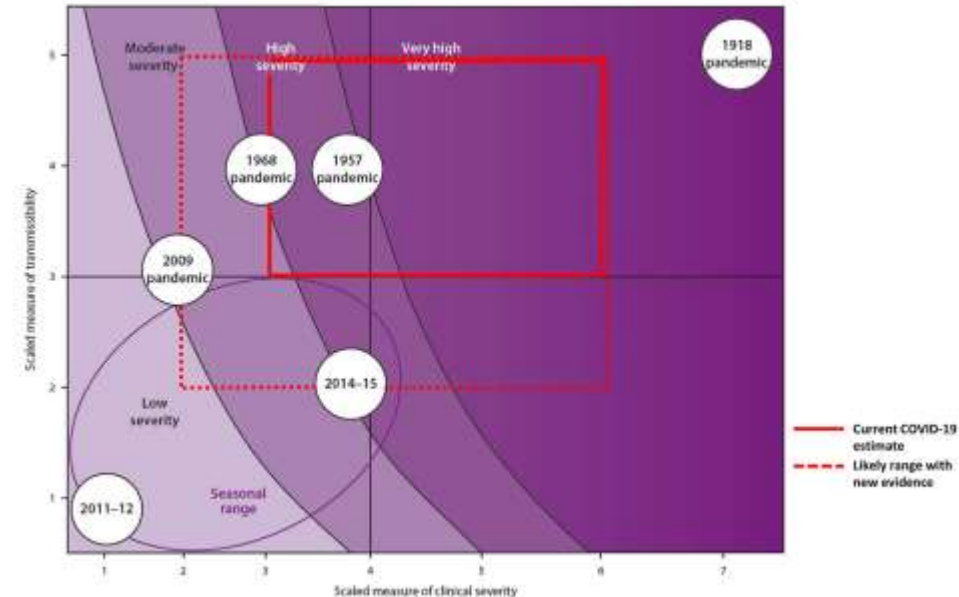
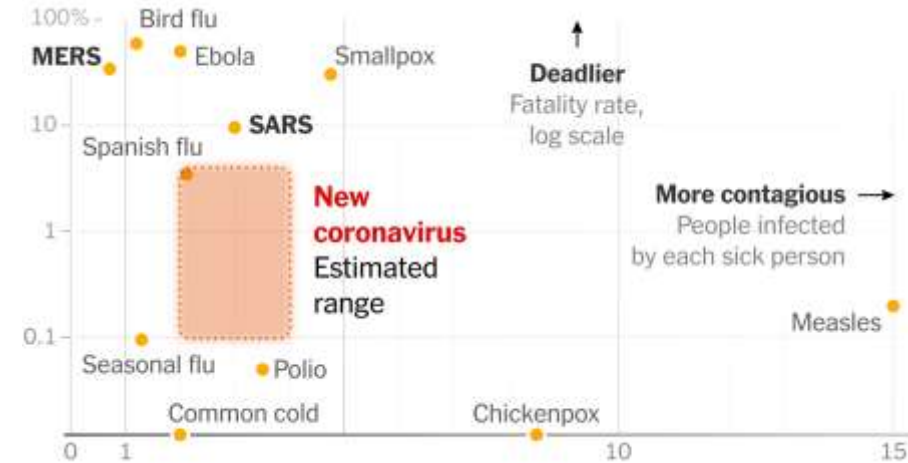


01	ЛУЧЕВЫЕ ИССЛЕДОВАНИЯ В ДИАГНОСТИКЕ COVID-19 И АЛГОРИТМЫ ДЕЙСТВИЙ	
02	Рентгенография.....	9
03	Компьютерная томография.....	11
04	Ультразвуковое исследование.....	15
05	Организация работы отделений лучевой диагностики.....	22
06	Чек-лист готовности отделений лучевой диагностики.....	27

Коронавирус SARS-CoV-2



- 7-й выявленный коронавирус, патогенный для человека
- 3-й выявленный коронавирус, вызывающий летальную пневмонию (после SARS и MERS)
- средняя контагиозность
- относительно низкая общая летальность (1-3,5%), но в возрастной группе >70 лет возрастает до >30%
- пневмония развивается у 15-20% заболевших
- от 5 до 30% больных требуют лечения в условиях ОРИТ

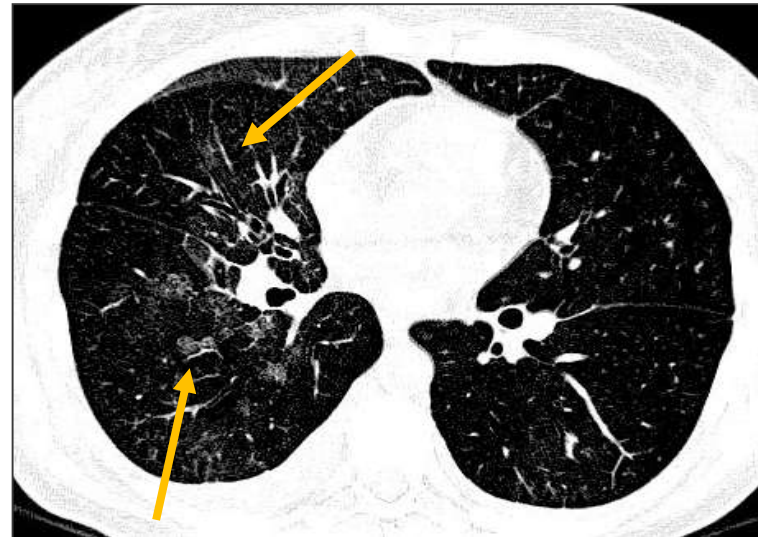
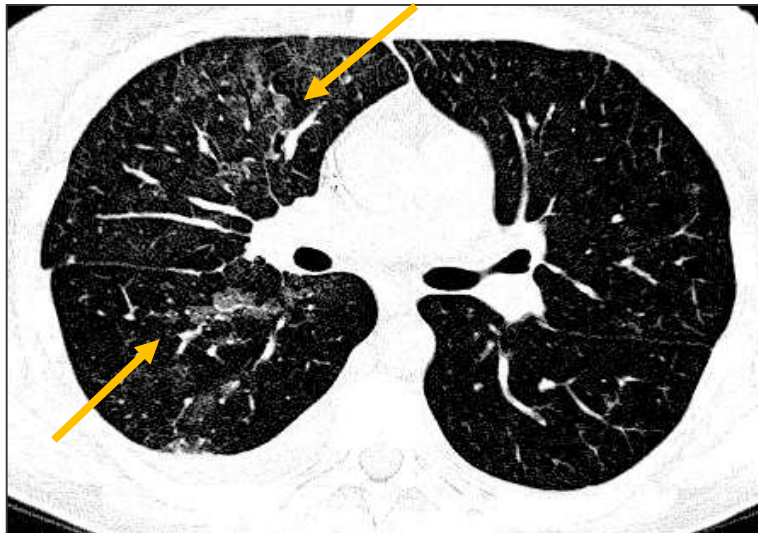
ВИРУСНЫЕ ПНЕВМОНИИ И ИХ ПРИЗНАКИ



Вирусные пневмонии составляют до **9-29%** от всех внебольничных пневмоний, требующих госпитализации у взрослых

ПРИЗНАКИ



- Патологический процесс локализуется в интерстициальной ткани легкого, преимущественно в стенках альвеол
- Центрилобулярные очаги и «матовое стекло»
- Нет очагов с распадом в сравнении с 48.5% невирусными очагами ($P < .0001$)
- 83% всех вирусных очагов имели размеры < 10 mm ($P < .0001$)
- 58.3% вирусных очагов имели “halo” ($P < .0003$)

medradiology.moscow

- Грипп ~ 50-60%
- РСВ ~20-25%
- Аденовирус ~ 10 %
- Парагрипп ~5%
- Метапневмовирус ~ 5%

ДРУГИЕ

- Coronavirus
- Rhinovirus
- Varicella

Franquet T. et al JCAT 2003

РОЛЬ ЛУЧЕВОЙ ДИАГНОСТИКИ



Лучевые методы исследований, применяемые для диагностики COVID-19

- РЕНТГЕНОГРАФИЯ
- КОМПЬЮТЕРНАЯ ТОМОГРАФИЯ
- УЛЬТРАЗВУКОВОЕ ИССЛЕДОВАНИЕ



ЛУЧЕВЫЕ МЕТОДЫ
НЕ ЯВЛЯЮТСЯ ОСНОВНЫМИ
В ДИАГНОСТИКЕ COVID-19,
однако позволяют:

- осуществлять сортировку пациентов,
- выявлять осложнения,
- оценивать динамику



Высокая чувствительность



Низкая специфичность



ПЦР С ОБРАТНОЙ ТРАНСКРИПЦИЕЙ
ЕДИНСТВЕННЫЙ СПЕЦИФИЧЕСКИЙ
МЕТОД ДИАГНОСТИКИ



Результаты РГ-исследований указывают
на вирусную пневмонию →
необходима верификация ОТ-ПЦР



ПРОБЛЕМЫ

Чувствительность метода ПЦР 60-95%

- Высокий уровень ложно-отрицательных результатов (низкая вирусная нагрузка на ранних стадиях)
- Дефекты при сборе и транспортировке биоматериала
- Разные точки для взятия материала в разные периоды болезни

Длительность получения результатов

ПАЦИЕНТЫ С COVID-19 МОГУТ
ИМЕТЬ ПРОЯВЛЕНИЯ НА КТ НА
ФОНЕ ОТРИЦАТЕЛЬНОГО ПЦР

РЕШЕНИЕ

- Отрицательный ПЦР: требуется совместная оценка **в динамике** анамнестических, клинических данных, результатов КТ
- КТ более чувствительный метод при отрицательном ПЦР
- КТ особенно ценна на ранних стадиях

**В ЗОНЕ ЭПИДЕМИИ НЕГАТИВНЫЙ ПЦР НА ФОНЕ НАЛИЧИЯ КТ-ПРИЗНАКОВ
ТРАКТУЕТСЯ КАК COVID-19**

Ai T, Yang Z, Hou H, Zhan C, Chen C, Lv W, Tao Q, Sun Z, Xia L. Correlation of Chest CT and RT-PCR Testing in Coronavirus Disease 2019 (COVID-19) in China: A Report of 1014 Cases. *Radiology*. 2020 Feb 26:200642. doi: 10.1148/radiol.2020200642.

Al-Tawfiq JA, Memish ZA. Diagnosis of SARS-CoV-2 Infection based on CT scan vs. RT-PCR: Reflecting on Experience from MERS-CoV. *J Hosp Infect*. 2020 Mar 5. pii: S0195-6701(20)30100-6. doi: 10.1016/j.jhin.2020.03.001.

Araujo-Filho JAB, Sawamura MVY, Costa AN, Cerri GG, Nomura CH. COVID-19 pneumonia: what is the role of imaging in diagnosis? *J Bras Pneumol*. 2020 Mar 27;46(2):e20200114. doi: 10.36416/1806-3756/e20200114.



COVID-2019

ВИРУСНЫЕ ПНЕВМОНИИ (НЕ SARS-COV-2)

ПНЕВМОНИЯ ИНОЙ ЭТИОЛОГИИ

Патогенетические факторы	SARS-CoV-2	Грипп А,В; парагрипп; цитомегаловирус; аденовирус; РСВ	Бактерии (стрептококк), микоплазма, хламидии
Первые симптомы	Лихорадка, сухой кашель, затруднения дыхания, дыхательная недостаточность, редко – диарея	Лихорадка, кашель, боль в горле, миалгия, озноб	Заложенность носа, ринорея, слабость
Анамнез	Посещение зон эпидемии; контакт с больным COVID-19; чаще мужчина 40-60 лет	Зимний и весенний период; чаще у детей и у взрослых в коллективе	Зимний период; чаще у детей и у взрослых в коллективе
Лабораторные исследования	Положительный тест на нуклеиновые кислоты; норма- или лейкопения; лимфопения; повышение С-реактивного белка	Положительный тест на нуклеиновые кислоты для вирусов (не SARS-CoV-2); лимфоцитоз	Лейкоцитоз; повышение СОЭ; повышение С-реактивного белка

КТ ОГК

Ранняя стадия: **симптом «матового стекла».**

Стадия прогрессирования: множественные симптомы «матового стекла», консолидация, симптом «булыжной мостовой», симптом «обратного гало».

Пиковая стадия: «белое легкое».

Мультифокальная, периферическая.

Преимущественно двустороннее.

Интерстициальное воспаление.

Ретикулярные изменения

Небольшие зоны «матового стекла».

Утолщение стенки бронхов.

Центрилобулярные очаги.

Уплотнения междолевых борозд легких.

Множественные фиброзные тяжи.

Лимфоаденопатия.

Утолщение плевры, плевральный выпот.

Признаки отека легкого, ателектазы.

Одно- или двустороннее.

Центральное и/или периферическое и/или перибронхиально.



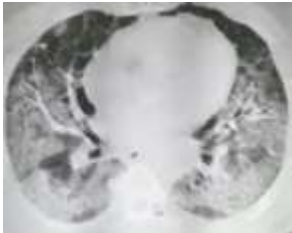

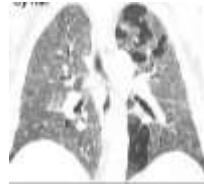


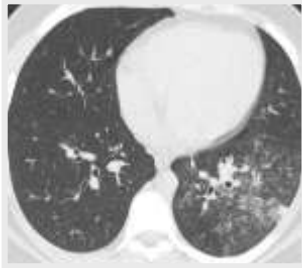


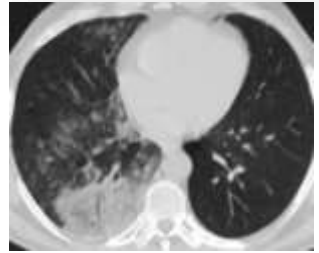
Бронхиальная пневмония, лобарная пневмония.

Утолщение стенки бронхов.

Центрилобулярные очаги

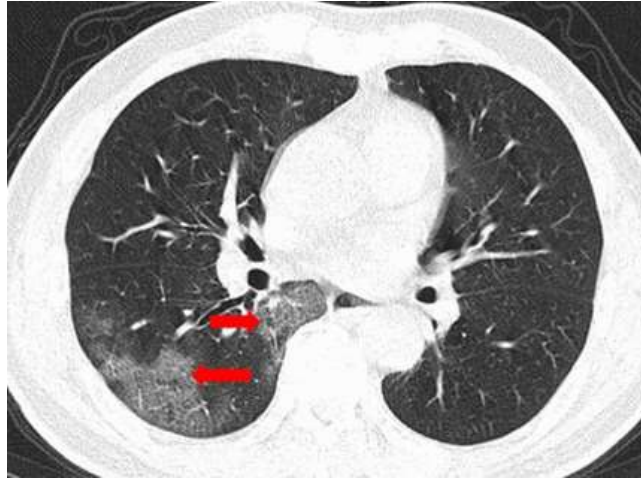
Множественные участки консолидации, обширное вовлечение паренхимы легких

Лимфоаденопатия

	COVID-2019	Вирусные пневмонии (не SARS-CoV-2)	Пневмония иной этиологии
Патогенетические факторы	SARS-CoV-2	Грипп А,В; парагрипп; цитомегаловирус; аденовирус; РСВ	Бактерии (стрептококк), микоплазма, хламиди
КТ ОГК	<p>Ранняя стадия: симптом «матового стекла».</p>  <p>Стадия прогрессирования: множественные симптомы «матового стекла», консолидация, симптом «булыжной мостовой», симптом «обратного гало».</p>  <p>Пиковая стадия: «белое легкое».</p>  <p><u>Локализация:</u> Мультифокальная, периферическая. Преимущественно двустороннее.</p>	<p>Интерстициальное воспаление. Ретикулярные изменения Небольшие зоны «матового стекла». Утолщение стенки бронхов. Центрилобулярные очаги. Уплотнения междолевых борозд легких. Множественные фиброзные тяжи. Лимфоаденопатия. Утолщение плевры. Плевральный выпот. Признаки отека легкого. Ателектазы.</p>     <p><u>Локализация:</u> Одно- или двустороннее. Центральное и/или периферическое и/или перибронхиально.</p>	<p>Бронхиальная пневмония, Лобарная пневмония. Утолщение стенки бронхов. Центрилобулярные очаги Множественные участки консолидации, обширное вовлечение паренхимы легких Лимфаденопатия</p>    

COVID-2019

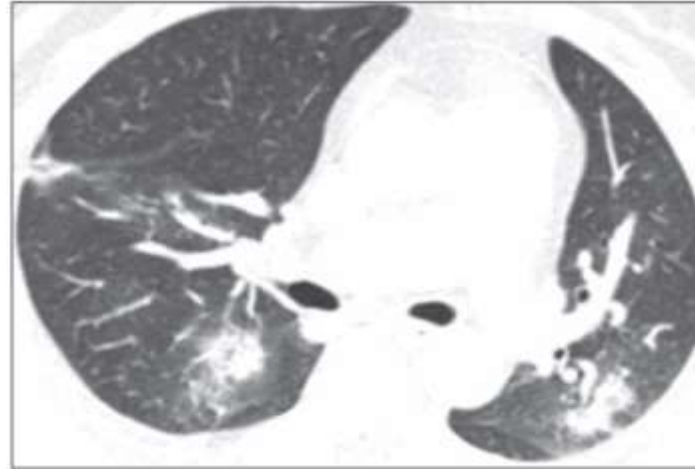КТ ОГК



COVID-19

<https://journals.sagepub.com/doi/full/10.1177/0846537120913033>

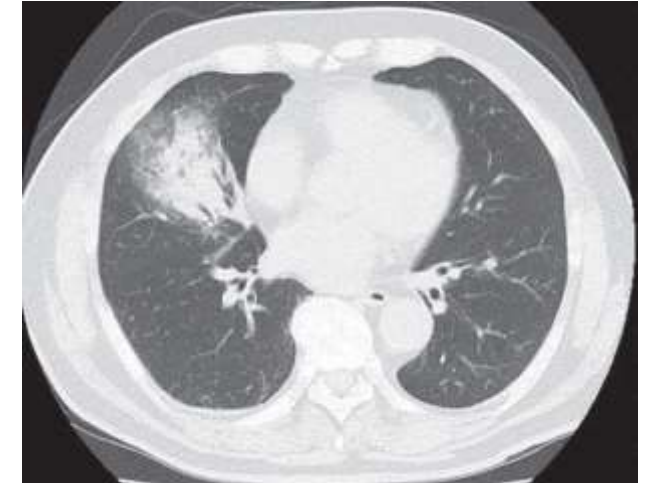
Вирусные пневмонии (не SARS-CoV-2)



Аденовирусная инфекция

<https://www.ajronline.org/doi/pdf/10.2214/AJR.20.22954>

Пневмония иной этиологии



Бактериальная пневмония

<https://www.tandfonline.com/doi/full/10.1080/20009666.2020.1711639>



МЕТОД ЛУЧЕВОЙ ДИАГНОСТИКИ	СКРИНИНГ В АМБУЛАТОРНЫХ УСЛОВИЯХ	СОРТИРОВКА БОЛЬНЫХ С ПОДОЗРЕНИЕМ НА COVID	ДИАГНОСТИКА В СТАЦИОНАРНЫХ УСЛОВИЯХ	ОЦЕНКА ДИНАМИКИ В СТАЦИОНАРНЫХ УСЛОВИЯХ
Рентгенография	-	-	-	+**
Компьютерная томография в высоком разрешении	-*	+	+	+
Ультразвуковое исследование	-	+	-	+**

*- применение КТ для скрининга в амбулаторных условиях повышает риски создания искусственных эпид.очагов

** - у нетранспортабельных пациентов, в отделениях интенсивной терапии и реанимации



1. СИМПТОМЫ И КЛИНИЧЕСКИЕ ПРИЗНАКИ ОРВИ ОТСУТСТВУЮТ

(даже на фоне релевантных анамнестических данных)

Применение лучевых исследований **не показано**

2. СИМПТОМЫ И КЛИНИЧЕСКИЕ ПРИЗНАКИ ОРВИ ЕСТЬ

Рекомендуется выполнение **рентгенографии ОГК**

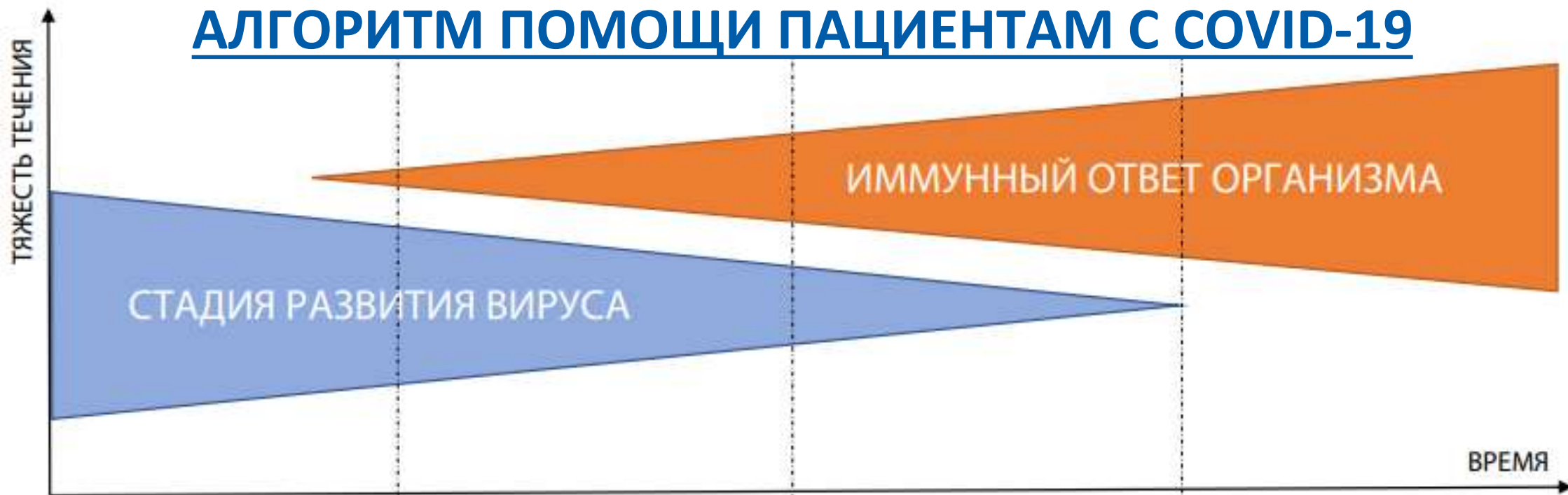3. СИМПТОМЫ И КЛИНИЧЕСКИЕ ПРИЗНАКИ ОРВИ ЕСТЬ, ИМЕЕТСЯ ПОДОЗРЕНИЕ НА COVID-19

(в том числе на основе анамнестических данных)
Рекомендуется выполнение **компьютерной томографии ОГК**

4. ОЦЕНКА ДИНАМИКИ ВЕРИФИЦИРОВАННОЙ ВИРУСНОЙ ПНЕВМОНИИ, ВЫЗВАННОЙ COVID-19

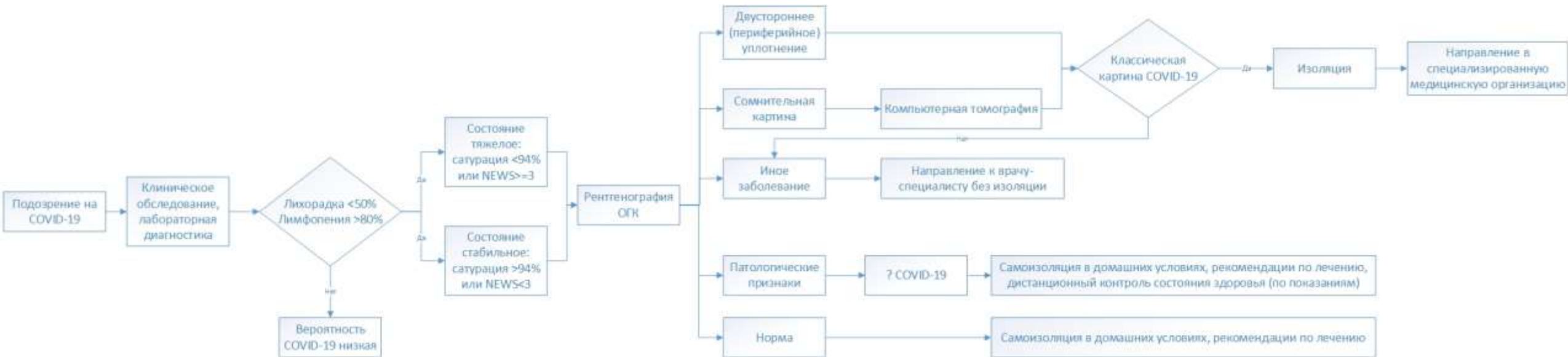Компьютерная томография ОГК
Рентгенография ОГК и/или **ультразвуковое исследование ОГК** (доп. метод)
у пациентов в реанимации

АЛГОРИТМ ПОМОЩИ ПАЦИЕНТАМ С COVID-19

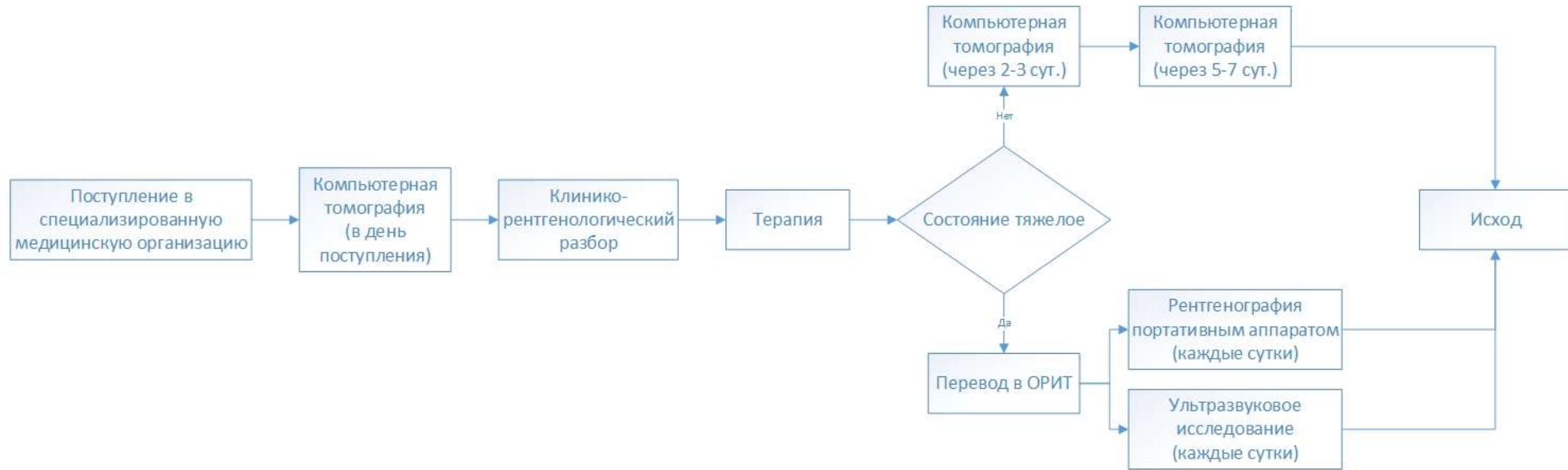


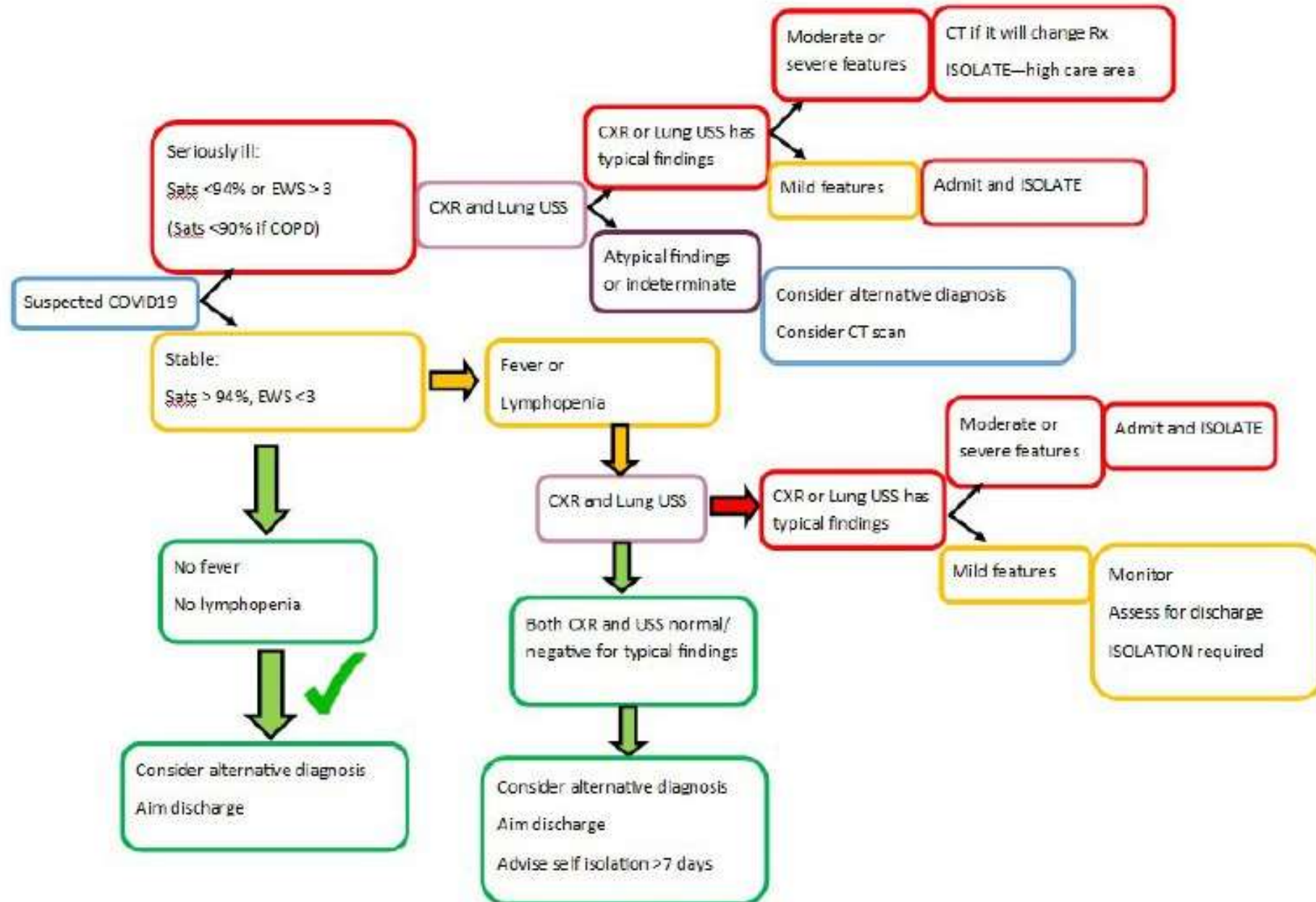
Проявления, симптомы	Бессимптомное течение, температура <37,5°C, диарея, головная боль, астения, аносмия и агезия, конъюнктивит	Сухой кашель, лихорадка > 37,5°C, артралгия, миалгия	Одышка, гипоксия, аритмия	ОРДС, ССВО, полиорганная недостаточность, сердечная недостаточность, гепатомегалия/спленомегалия/увеличение лимфоузлов, кожная сыпь, лёгкие кровоизлияния/аномальные кровотечения, лихорадка > 38,5°C
Лабораторные показатели	Показатели в пределах нормы, лёгкая лимфопения, газовый состав крови в пределах нормы	Увеличение лимфопении, лёгкое удлинение протромбинового времени и/или ферритина и/или D-димер и/или ЛДГ, легкая гипоксия > 92	Прогрессия увеличения содержания D-димера, ферритина, увеличение трансаминаз и триглицеридов, изменение газового состава крови (гипоксия < 92, гипокалциемия и т.д.); умеренное увеличение NT-проBNP и тропонина, IL-6, СРБ, восстановление количества тромбоцитов	Повышение маркеров воспаления и ферритина, прогрессирующая цитопения, увеличение NT-проBNP, тропонина и маркеров почечного повреждения
УЗИ лёгких	В норме	Локализованные В-линии	Диффузные В-линии, утолщение плевральной линии	Диффузные В-линии, утолщение плевральной линии, субплевральное уплотнение, локализованный плевральный выпот
Компьютерная томография	В норме	Локализованный субплеврально симптом «матового стекла»	Симптом «матового стекла»	
				Симптом «бульжной мостовой»

Алгоритм применения лучевых методов (1)



Алгоритм применения лучевых методов (2)







01	Лучевые исследования в диагностике COVID-19.....	5
02	РЕНТГЕНОГРАФИЯ	
03	Компьютерная томография.....	11
04	Ультразвуковое исследование.....	15
05	Организация работы отделений лучевой диагностики.....	22
06	Чек-лист готовности отделений лучевой диагностики.....	27



- Рентгенография (РГ) ОГК применяется в амбулаторных и стационарных условиях **как часть программы** обследования при подозрении на наличие коронавирусной инфекции
- Исходя из результатов РГ ОГК (в том числе при появлении подозрений на COVID-19), пациент может быть направлен на **дополнительное обследование** КТ ОГК
- В стационарных условиях РГ рекомендуется к применению у **пациентов в критическом состоянии**, находящихся в отделениях интенсивной терапии и реанимации, при невозможности их транспортировки.
В таких случаях выполняют РГ ОГК **передвижным рентгеновским аппаратом** (в том числе ежедневно, в плановом порядке).



Технологии проведения исследований **не отличается от стационарного оборудования** и включают в себя:

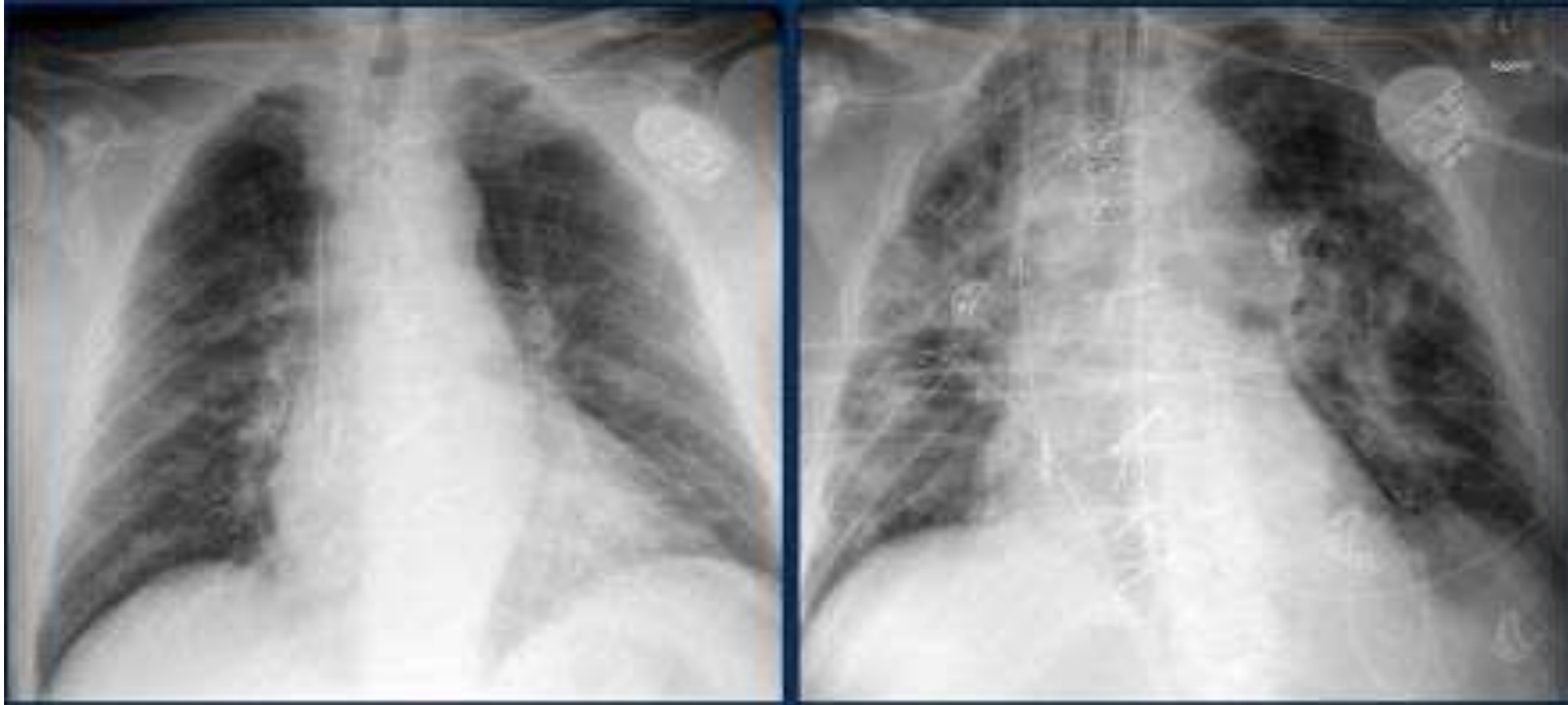- Позиционирование пациента на область исследования согласно диагностической задаче
- Соблюдение оптимальных физико-технических режимов исследования (фокусного расстояния и нужных показателей напряжения в Rg-трубке)
- Применение средств индивидуальной защиты



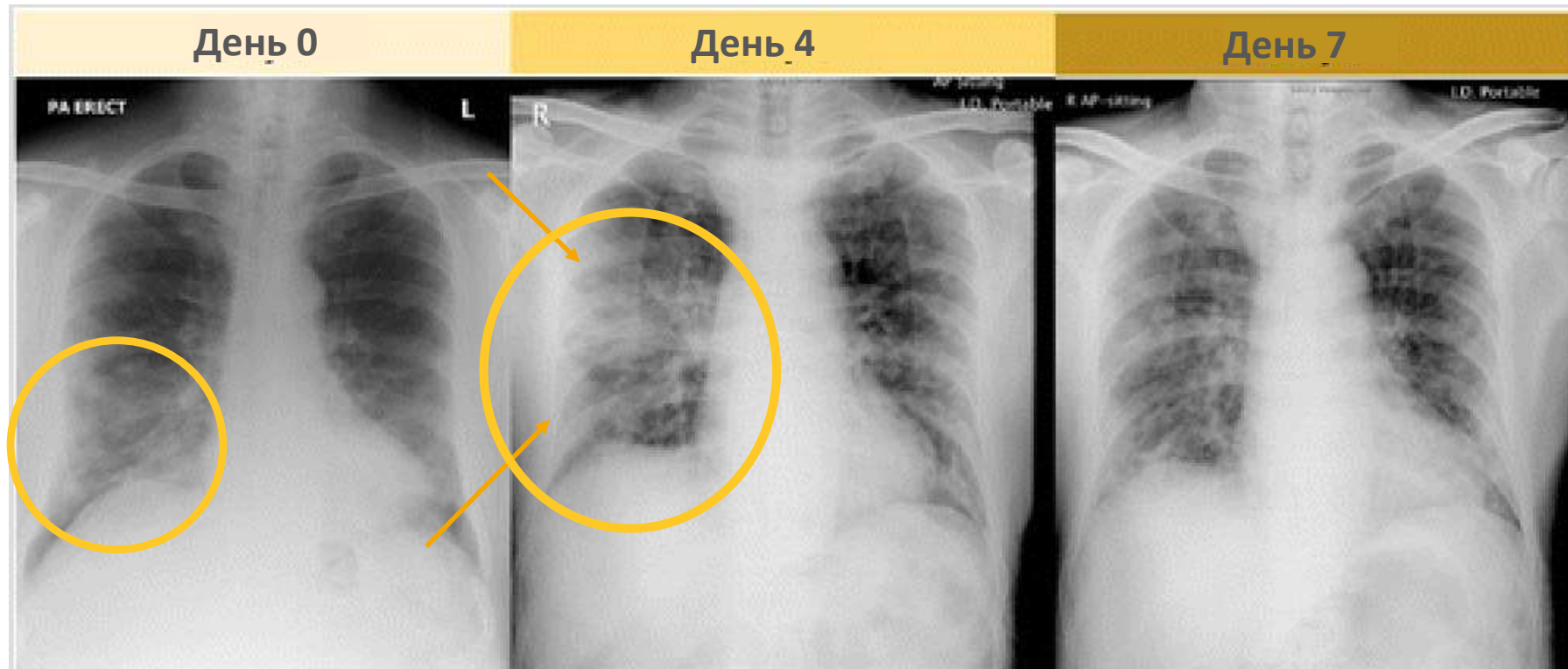
Радиационная безопасность:

- При проведении рентгенологических исследований в ОРИТ одновременно может обследоваться только один пациент.
- При рентгенологическом исследовании обязательно проводится экранирование области таза, щитовидной железы, глаз и других частей тела, если они не подлежат исследованию, такие как защитный фартук, воротник, пелерину или какие-либо специальные средства
- Кроме индивидуальных средств защиты должны быть использованы передвижные - ширмы и экраны, которые также используются для защиты персонала и других пациентов от рентгеновского излучения.
- Учреждения могут рассмотреть возможность размещения портативных рентгенографических устройств, когда РГ показано с медицинской точки зрения.
- Поверхности этих машин можно легко чистить, избегая необходимости приводить пациентов в рентгенологические кабинеты

НЕЭФФЕКТИВНОСТЬ РГ ДЛЯ ВЫЯВЛЕНИЯ COVID



ДИНАМИКА COVID-19 ПО РЕНТГЕНОГРАФИИ



Инфильтрация справа в нижних отделах

Появление новых участков инфильтрации в средних отделах справа с преимущественной локализацией по периферии

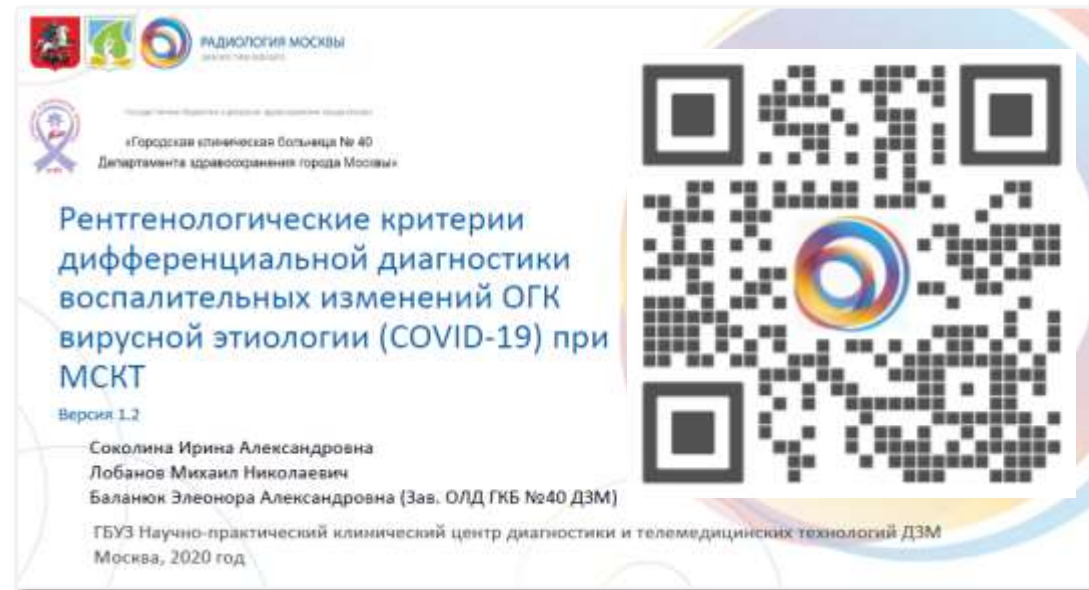Положительная динамика повышение пневматизации легочной ткани в средних отделах.

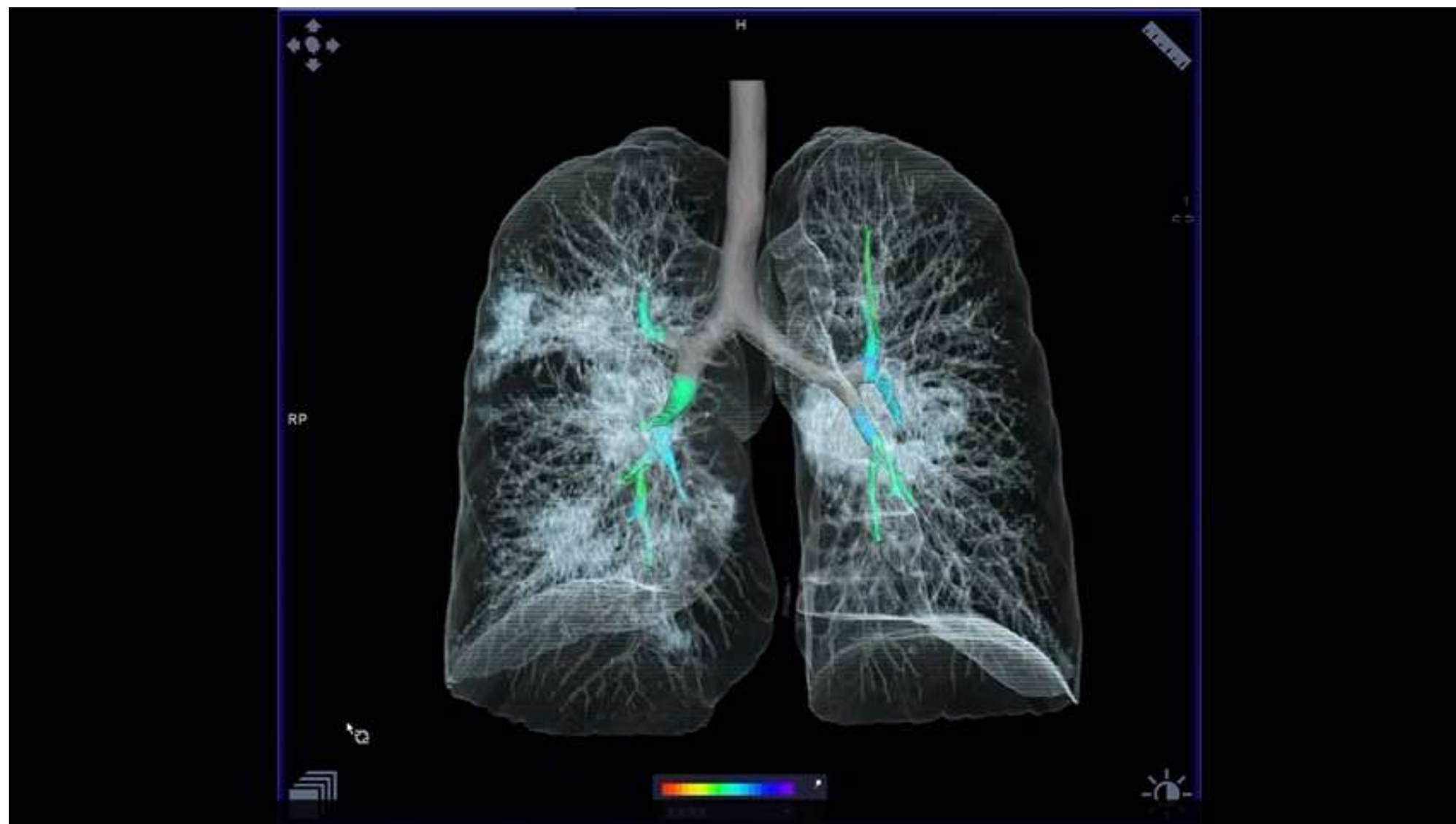

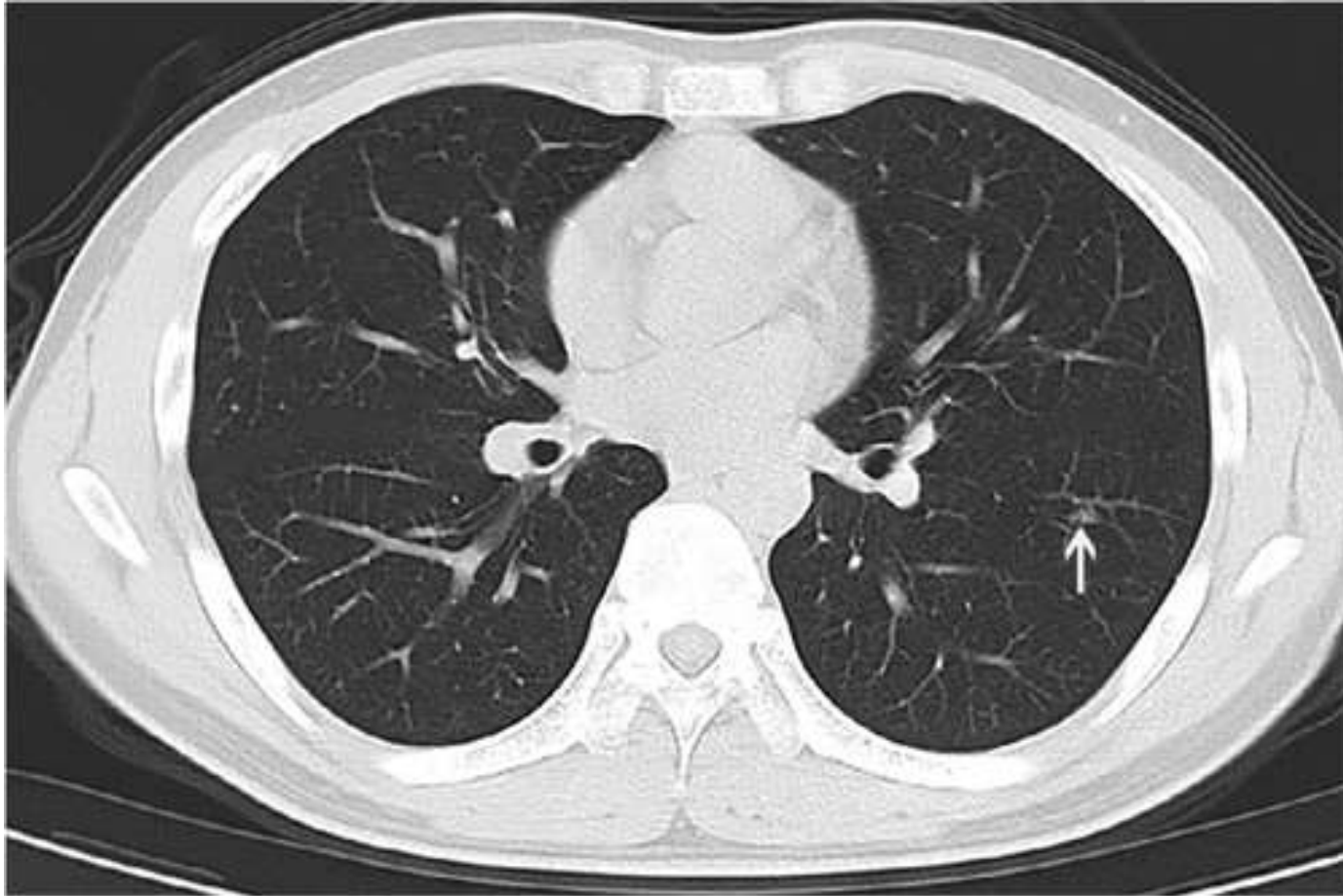
01	Лучевые исследования в диагностике COVID-19.....	5
02	Рентгенография.....	9
03	КОМПЬЮТЕРНАЯ ТОМОГРАФИЯ	
04	Ультразвуковое исследование.....	15
05	Организация работы отделений лучевой диагностики.....	22
06	Чек-лист готовности отделений лучевой диагностики.....	27

КТ проводится:

- 1) Для первичного обследования
- 2) Повторно через 2-3 дня при недостижении требуемого терапевтического эффекта
- 3) Через 5-7 дней при отсутствии или улучшении динамики симптомов







Многие больные COVID имеют небольшие затемнения или базальные интерстициальные метки



Чувствительность КТ – **98%**

Чувствительность РТ-ПЦР – **71%**

ВОЗМОЖНЫЕ ПРИЧИНЫ НИЗКОЙ ЧУВСТВИТЕЛЬНОСТИ РТ-ПЦР

1. Недостаточная эффективность методики
2. Различия в частоте обнаружения оборудования и реактивов разных производителей
3. Низкая вирусная нагрузка пациента
4. Неправильный клинический отбор проб

КТ грудной клетки **возможно использовать** для скрининга COVID-19 у пациентов с клиническими и эпидемиологическими особенностями, характерных для инфекции COVID-19, в особенности при отрицательном РТ-ПЦР

ТОЧНОСТЬ КТ (ПЦР-РЕФЕРЕНС ТЕСТ)



ИСТОЧНИК	AI ET AL, 2020	CARUSO ET AL, 2020
Объем пациентов	1014	158
Чувствительность	97%	97%
Специфичность	25 %	56 %
Общая точность	68%	72%
Прогностическая ценность положительного результата	65%*	-
Прогностическая ценность отрицательного результата	83%	-

Ai T, Yang Z, Hou H, Zhan C, Chen C, Lv W, Tao Q, Sun Z, Xia L. Correlation of Chest CT and RT-PCR Testing in Coronavirus Disease 2019 (COVID-19) in China: A Report of 1014 Cases. *Radiology*. 2020 Feb 26:200642. doi: 10.1148/radiol.2020200642.

Caruso D, Zerunian M, Polici M, Pucciarelli F, Polidori T, Rucci C, Guido G, Bracci B, de Dominicis C, Laghi A. Chest CT Features of COVID-19 in Rome, Italy. *Radiology*. 2020 Apr 3:201237. doi: 10.1148/radiol.2020201237.



ТИПИЧНЫЕ

ОСНОВНЫЕ

1. Многочисленные уплотнения легочной ткани по типу «**матового стекла**» преимущественно округлой формы, различной протяженности с/без консолидации
2. Периферической, мультилобарной локализации
3. Поражение чаще носит двусторонний характер

ДОПОЛНИТЕЛЬНЫЕ

1. Утолщение междолькового интерстиция по типу «булыжной мостовой»
2. Участки консолидации, перибулярные уплотнения
3. Симптом воздушной бронхограммы

Указанные признаки преимущественно определяются **на 5-12 сутки заболевания**

НЕТИПИЧНЫЕ

- | | | |
|--|------------------------------|------------------------------|
| 1. Уплотнения легочной ткани по типу «матового стекла» центральной и прикорневой локализации | 2. Единичные солидные узелки | диссеминация |
| | 3. Наличие кавитаций | 7. Симптом «дерево в почках» |
| | 4. Плевральный выпот | 8. Пневмосклероз |
| | 5. Лимфоаденопатия | 9. Пневмофиброз |
| | 6. Очаговая | |

Оценка вероятности наличия вирусной пневмонии, обусловленной COVID-19 по КТ-паттернам



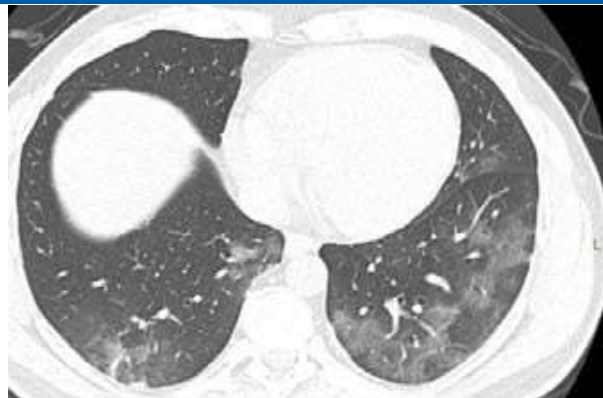КТ ПАТТЕРН

РАСПРЕДЕЛЕНИЕ

ОСНОВНЫЕ ПРИЗНАКИ

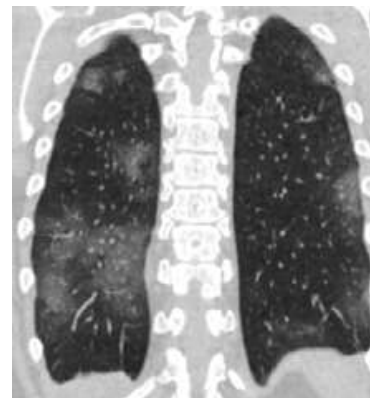
ДОП. ПРИЗНАКИ*

ВЫСОКАЯ ВЕРОЯТНОСТЬ

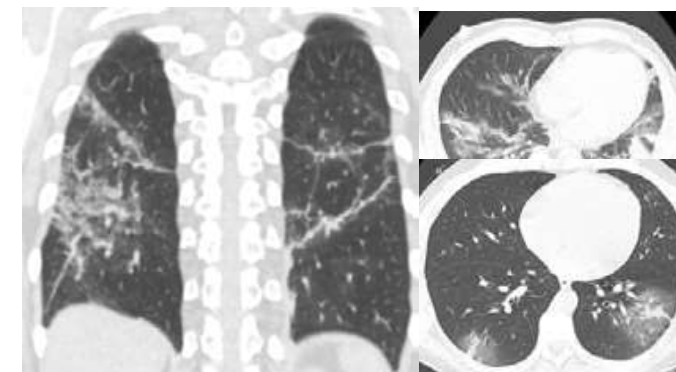


Расположение преимущественно нижнедолевое, периферическое, периваскулярное, мультилобулярный двусторонний* характер поражения

Критерии
диагностики

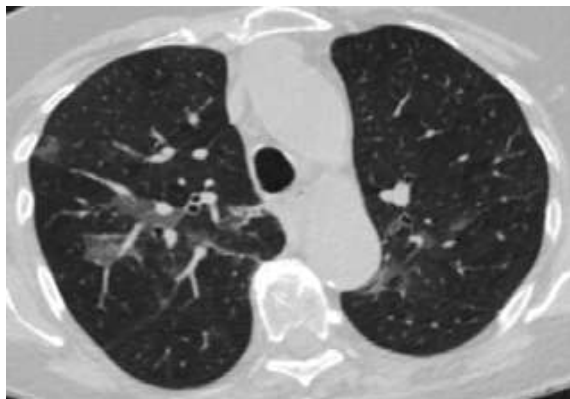


Многочисленные уплотнения по типу «матового стекла» преимущественно округлой формы, различной протяженности



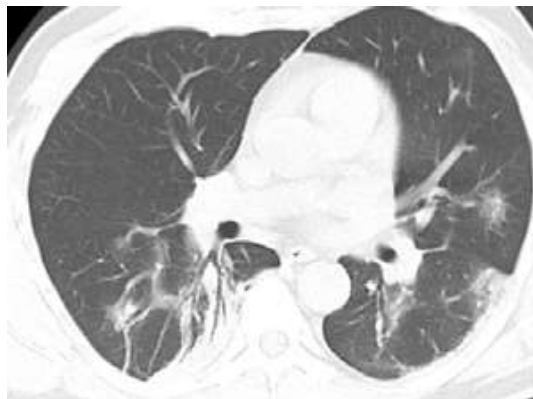Утолщение междолькового интерстиция по типу «булыжной мостовой» (“crazy-paving” sign), участки консолидации, симптом воздушной бронхограммы

СРЕДНЯЯ ВЕРОЯТНОСТЬ

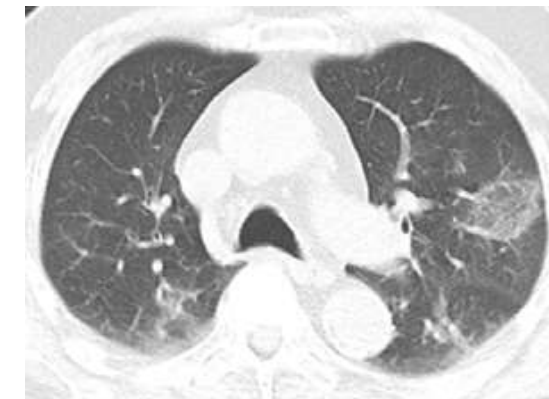

Расположение преимущественно диффузное, перибронхиальное, односторонний характер поражения по типу «матового» стекла

Критерии
диагностики



Диффузные уплотнения легочной ткани по типу «матового стекла» различной формы и протяженности с/без консолидацией (-ии)



Критерии диагностики: Перилобулярные уплотнения, обратное «halo»

* Описаны единичные случаи одностороннего поражения

Оценка вероятности наличия вирусной пневмонии, обусловленной COVID-19 по КТ-паттернам



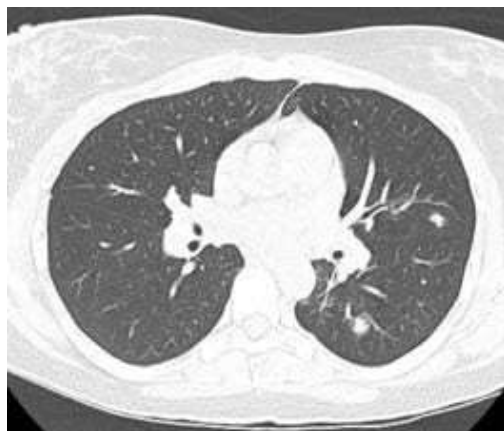КТ ПАТТЕРН

РАСПРЕДЕЛЕНИЕ

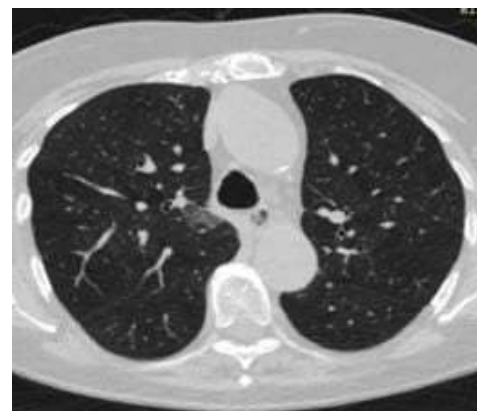
ОСНОВНЫЕ ПРИЗНАКИ

ДОП. ПРИЗНАКИ*

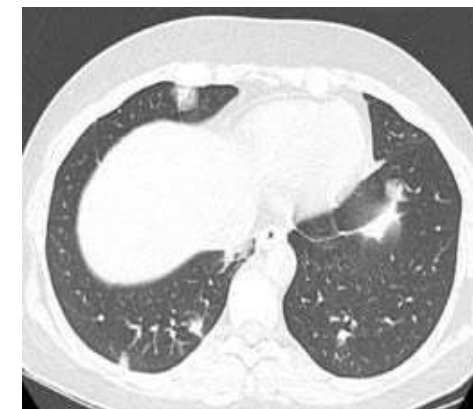НИЗКАЯ ВЕРОЯТНОСТЬ



Преимущественно односторонняя локализация



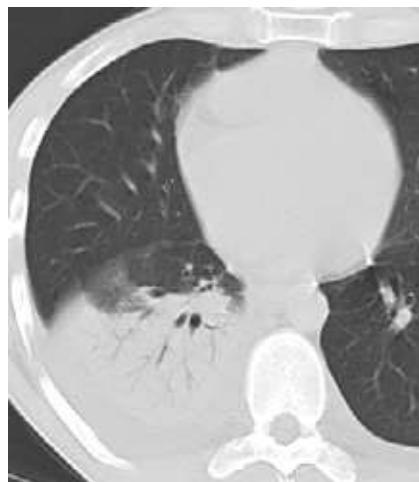Единичные малые уплотнения легочной ткани по типу «матового стекла» не округлой формы и не периферической локализации



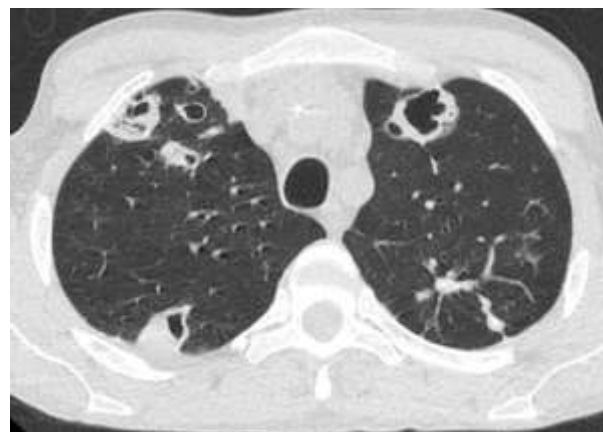Наличие участков инфильтрации по типу консолидации без участков уплотнения по типу «матового стекла», лобарных инфильтратов

Критерии
диагностики

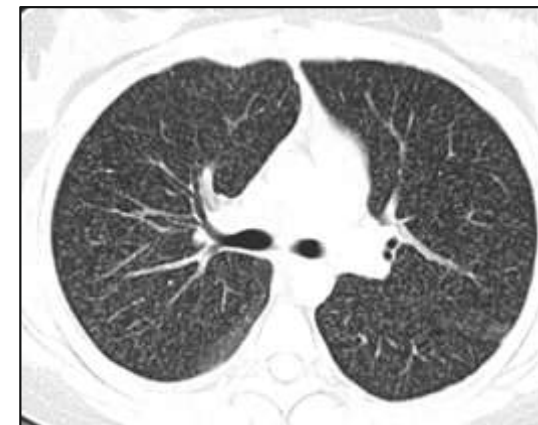
НЕХАРАКТЕРНЫЕ ПРИЗНАКИ



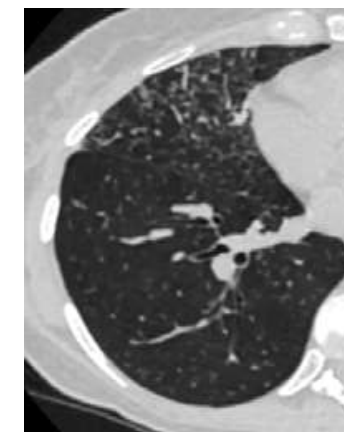
Лобарный инфильтрат



Кавитация



Очаговая диссеминация



Симптом «дерево в почках»




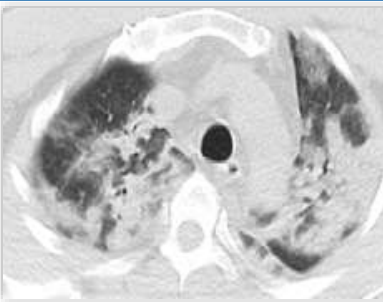
* Плевральный выпот, лимфаденопатия, пневмосклероз/пневмофиброз

КТ-признаки и тяжесть заболевания при COVID19



КТ ПРИЗНАКИ

ТЯЖЕСТЬ ЗАБОЛЕВАНИЯ

Не более 3-х очагов уплотнения по типу матового стекла < 3 см по максимальному диаметру	ЛЕГКАЯ	
Более 3-х очагов уплотнения по типу матового стекла < 3 см по максимальному диаметру	СРЕДНЯЯ/ТЯЖЕЛАЯ*	
Уплотнения легочной ткани по типу матового стекла в сочетании с очагами консолидации	СРЕДНЯЯ/ТЯЖЕЛАЯ*	
Диффузное уплотнение легочной ткани по типу матового стекла и консолидации в сочетании с утолщением междолькового интерстиция по типу «булыжной мостовой» (“crazy-paving” sign)	ТЯЖЕЛАЯ	

* В соответствии с клиническими данными



ТЯЖЕСТЬ ПОРАЖЕНИЯ ЛЕГКИХ НА МСКТ КОРРЕЛИРУЕТ С ТЯЖЕСТЬЮ ЗАБОЛЕВАНИЯ

Подсчет процентов вовлечения
в патологический процесс
каждой из пяти долей легких:

- 1 балл** - **< 5%** вовлечено
- 2 балла** - **5% - 25%** вовлечено
- 3 балла** - **26% - 49%** вовлечено
- 4 балла** - **50% - 75%** вовлечено
- 5 баллов** - **> 75%** вовлечено

Σ баллов
каждой
доли

ОБЩИЙ БАЛЛ МСКТ

0 баллов – отсутствие
вовлечения

...

....

25 баллов – каждая
из долей вовлечена
более, чем на 75%

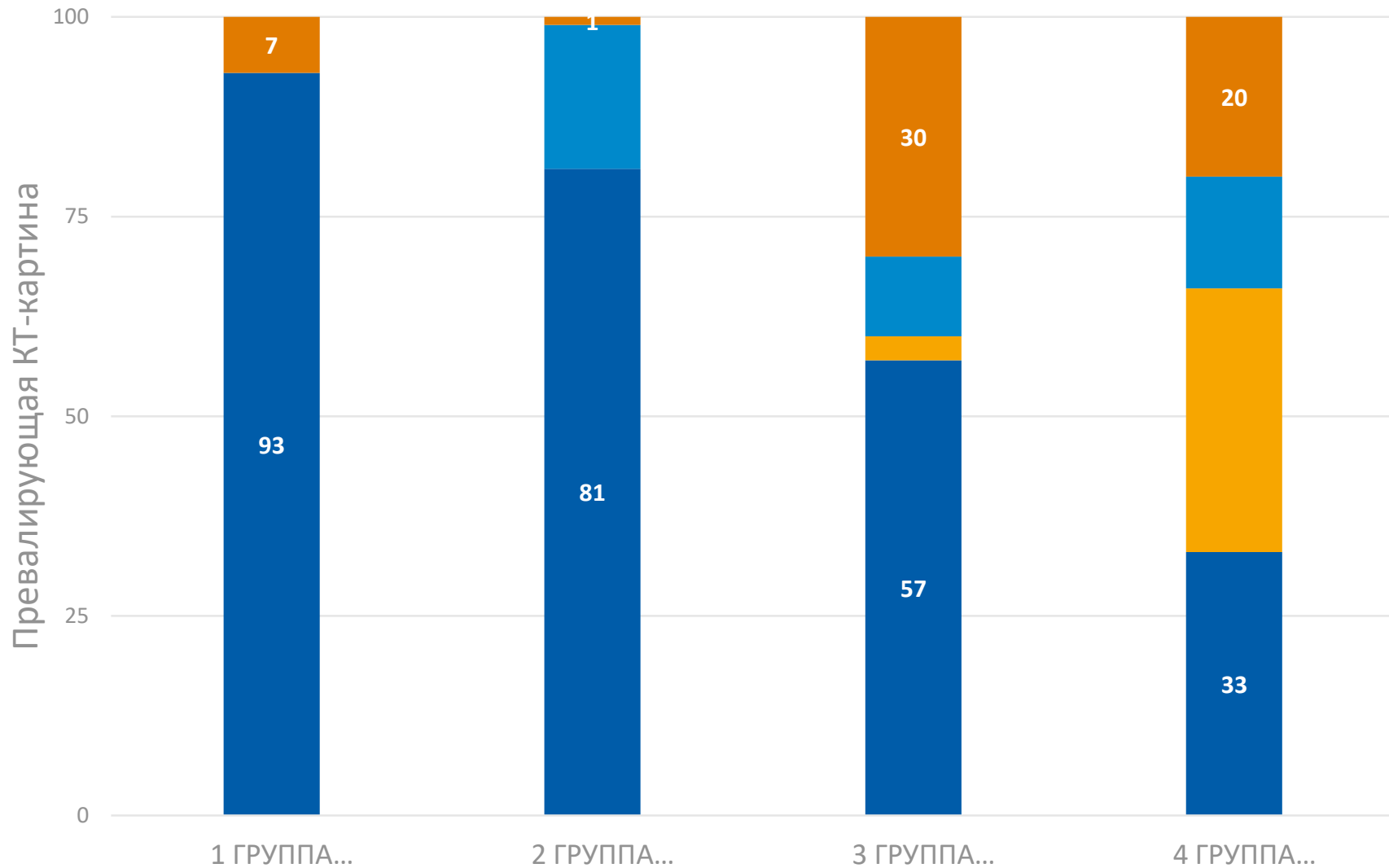
x4 = **ПРОЦЕНТ
ПОРАЖЕНИЯ
ЛЕГКИХ**

ДИНАМИКА РАЗВИТИЯ РГ ПРИЗНАКОВ



СТАДИИ ПРОЦЕССА	ПРИМЕРНАЯ ДЛИТЕЛЬНОСТЬ, ДНЕЙ	ДОМИНИРУЮЩИЕ КТ-ПРИЗНАКИ	ЛОКАЛИЗАЦИЯ, РАСПРОСТРАНЕННОСТЬ	ОСОБЕННОСТИ
РАННЯЯ	0-4	Симптом «матового стекла», локальные ретикулярные изменения на фоне «матового стекла» или их отсутствие, ограниченное число пораженных сегментов (преимущественно нижние доли)	Субплеврально, преимущественно нижние доли, ограниченное число пораженных сегментов; одно- или двустороннее (50-75% случаев) распространение	До 20-50% пациентов могут не иметь рентгенологических проявлений на этой стадии
ПРОГРЕССИРОВАНИЯ	5-8	Увеличение распространенности вышеописанных симптомов, появление очагов консолидации	Субтотальное, двустороннее распространение	-
ПИКОВАЯ	10-13	Симптом консолидации, перилобулярные уплотнения, плевральный выпот (редко)	Пик объема поражения примерно на 10 сутки, затем постепенное уменьшение объема поражения	Сохраняются симптомы «матового стекла», «булыжной мостовой». Редко – плевральный выпот
РАЗРЕШЕНИЯ	>14	Частичное или полное разрешение (рассасывание)	Уменьшение объема поражения	Обязательно отсутствует симптом «булыжной мостовой». Стадия может наблюдаться более 1 месяца

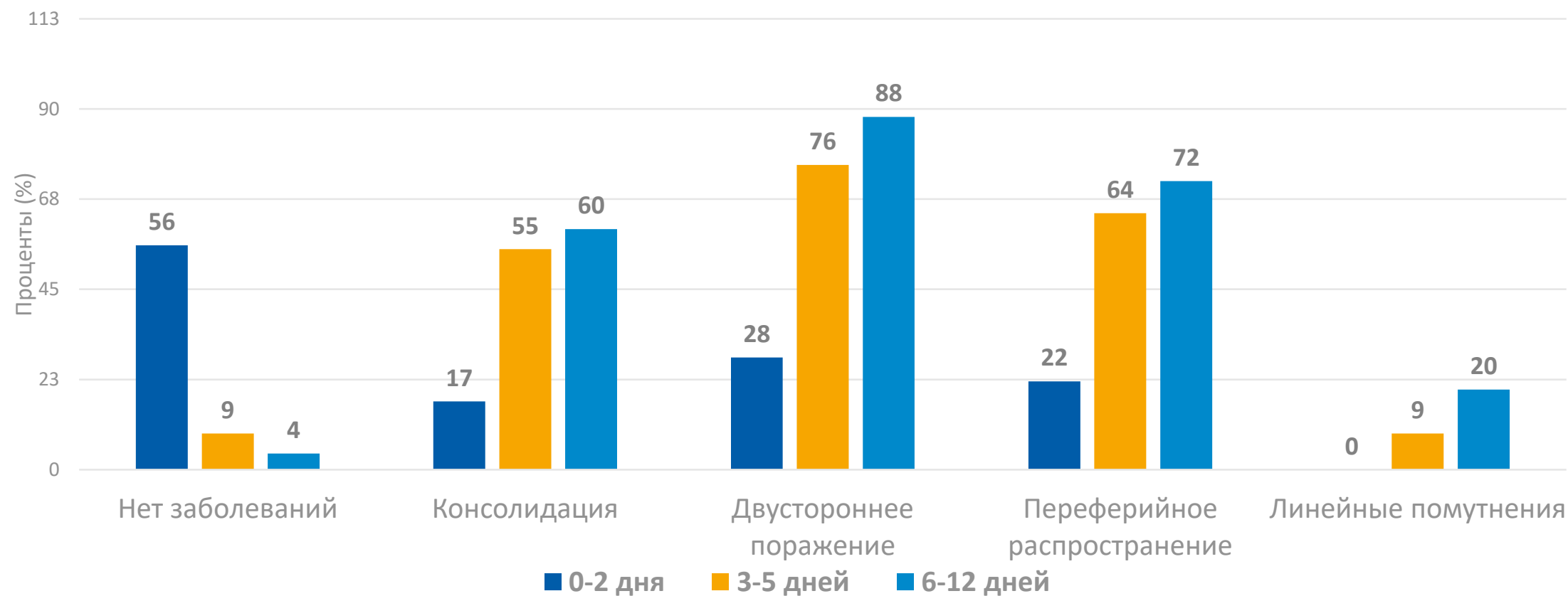
ПОЯВЛЕНИЕ ХАРАКТЕРНЫХ ПРИЗНАКОВ ДЛЯ COVID 19 ПО КТ



Разделение на группы по сроку от появления симптомов до выполнения первой КТ

- Консолидация
- Смешанная картина
- Ретикулярные изменения
- Матовое стекло

ЧАСТОТА ДИАГНОСТИРУЕМЫХ ПОРАЖЕНИЙ ПОСРЕДСТВОМ КТ В ЗАВИСИМОСТИ ОТ ЭТАПА ЗАБОЛЕВАНИЯ



СТАНДАРТИЗИРОВАННЫЙ ПРОТОКОЛ ОПИСАНИЯ КТ ОГК (COVID-19)



Исследование	Первичное / повторное (сравнение с исследованием от ____)
Клиническая информация	Жалобы на протяжении ____ дней
Изменения по типу «матового стекла»/консолидации/ретикуляр-ные изменения на фоне «матового стекла»	<p>– не выявлены – выявлены:</p> <p>Локализация: правое легкое/левое легкое/ двусторонние изменения.</p> <p>Расположение: – преимущественно в периферических/центральных отделах – в передних/задних отделах в верхних/нижних отделах</p> <p>Контуры: – округлые – четкие/нечеткие – имеется признак Гало/обратного Гало</p>

СТАНДАРТИЗИРОВАННЫЙ ПРОТОКОЛ ОПИСАНИЯ КТ ОГК (COVID-19)



Вовлечение паренхимы в патологический процесс:

Последовательно оценить степень вовлечения каждой доли по 5-балльной шкале:

1 балл – <5%

2 балла – 5–25%

3 балла – 25–49%

4 балла – 50–75%

5 баллов – >75%

Суммировать полученные баллы (максимально 25 баллов)

Формула для подсчета процента поражения легких (максимально 100%):

% поражения = общий балл x 4

Левой верхней доли вовлечено ...% легочной паренхимы.

Левой нижней доли вовлечено ...% легочной паренхимы.

Правой верхней доли вовлечено ...% легочной паренхимы.

Правой средней доли вовлечено ...% легочной паренхимы.

Правой нижней доли вовлечено ...% легочной паренхимы.

Общий балл.....

Процент поражения%

СТАНДАРТИЗИРОВАННЫЙ ПРОТОКОЛ ОПИСАНИЯ КТ ОГК (COVID-19)



Фоновые изменения	Фиброзные тяжи Увеличение диаметра сосудов Наличие плеврального выпота справа/слева Увеличение лимфатических узлов
Дополнительная информация	



1. Нормальная температура тела >3 дней
2. Отсутствие симптомов ОРВИ
3. **КТ/РГ легких - частичное или полное разрешение (рассасывание), отсутствие плеврального выпота**
4. Отрицательный тест на нуклеиновые кислоты (2 теста с интервалом не менее 1 дня)

Pan F, Ye T, Sun P, et al. Time course of lung changes on chest CT during recovery from 2019 novel coronavirus (COVID-19) pneumonia. Radiology 2020. DOI: 10.1148/radiol.2020200370.

Diagnosis and Treatment Plan for COVID-19 (Trial Version 6). Chin Med J (Engl). 2020 Mar 17. doi: 10.1097/CM9.0000000000000819.

Zu ZY, Jiang MD, Xu PP, Chen W, Ni QQ, Lu GM, Zhang LJ. Coronavirus Disease 2019 (COVID-19): A Perspective from China. Radiology. 2020 Feb 21:200490. doi: 10.1148/radiol.2020200490.

Ретроспективная оценка 1014 COVID-пациентов из Вухан, Китай



- У пациентов с первично негативной ПЦР торакальная КТ выявила изменения в **75% (308/413) случаев.**
- Анализ серий ПЦР: среднее время между первичной ложно-отрицательной и повторной истинно-положительной ПЦР составило 5,1±1,5 дней
- Позитивные результаты при подозрении на COVID:
 - Первичная ПЦР: **59% (601/1014)**
 - Торакальная КТ (≤ 7 дней): **88% (888/1014)**

Correlation of Chest CT and RT-PCR Testing in Coronavirus Disease 2019 (COVID-19) in China: A Report of 1014 Cases, Ai T, et al. published online ahead of print, 2020 Feb 26]. Radiology. 2020;200642. doi:10.1148/radiol.2020200642

ПОДТВЕРЖДЕНИЕ ДИАГНОЗА МЕТОДОМ ПЦР

- Мазок из глубоких отделов глотки и полости носа с обеих сторон
- При негативной ПЦР, но четкой клинической картине, мазок следует повторить
- У пациентов в продвинутой стадии (ARDS) **мазок из глотки может уже не выявить вирус**, вирусная нагрузка определяется в нижних дыхательных путях → исследование трахеобронхиального секрета

Deutsches Ärzteblatt | Jg. 117 | Heft 12 | S.503-505 | 20. März 2020



<https://www.deutschlandfunk.de/covid-19-immer-mehr-drive-in-teststationen-in-deutschland.>



01	Лучевые исследования в диагностике COVID-19.....	5
02	Рентгенография.....	9
03	Компьютерная томография.....	11
04	УЛЬТРАЗВУКОВОЕ ИССЛЕДОВАНИЕ	
05	Организация работы отделений лучевой диагностики.....	22
06	Чек-лист готовности отделений лучевой диагностики.....	27

РОЛЬ УЗИ ЛЕГКИХ



- 1. Сортировка больных** по УЗД при массовом поступлении
При наличии признаков пневмонии → срочное КТ
- 2. Динамическое наблюдение** за степенью тяжести и распространенности процессов, в особенности в реанимации
- 3. Изменение лечебно-диагностической тактики** в зависимости от выявленных изменений

- ✓ Методика
- ✓ Признаки и паттерны
- ✓ Степени тяжести
- ✓ Изменение лечебно-диагностической картины



УЗИ легких при COVID-19

ОСВОЕНИЕ ТЕХНИКИ ДИАГНОСТИРОВАНИЯ КОРОНАВИРУСА COVID-19 С ПОМОЩЬЮ УЗИ ЛЕГКИХ.
Даны выкладки по теме и больше ориентированы на практическое применение, что, по мнению разработчиков, поможет клиницистам в Калининградской области.

1. Максимум COVID-19 диагностируется ультразвуком в легких, поэтому УЗИ имеет самую дифференциальную от других заболеваний ценность.
2. Простота использования является основой для лечения пациентов на ИВЛ с гипоксемией, трудно поддающихся лечению. Улучшения, требующие такого подхода, хорошо видны на УЗИ.
3. УЗИ легких можно использовать в рамках домашнего ухода пациента, при этом представлять интерес не только для ИТ, но и в целом для тех, кто не требует постоянного присутствия специалиста в условиях пандемии.

КАК ВЫГЛЯДИТ ЗДОРОВЫЕ ЛЕГКИЕ НА УЗИ?
Выборочные кадры прицельно, субдиафрагмальной и срединно-реберной картины будут видеть в виде зеркала, симметричные при расхождении датчика между правым и левым легким. Видны субдиафрагмальная линия, легочная линия, легочная линия с максимальной скоростью движения на передней поверхности легкого между ребрами. Они движутся вперед и назад с частотой 10-15 см/сек.

В физиологич. состоянии присутствуют следующие паттерны: легочная линия (L-line), парадоксальная линия (P-line) и линия Б-линии (B-line). Дифференциация в зависимости от типа паттерна. Типы паттернов: субдиафрагмальная и срединно-реберная.

КАК РАСПОЛАГАТЬ ДАТЧИК?
При субдиафрагмальной картине датчик располагается на уровне реберной дуги, над уровнем диафрагмы. При срединно-реберной картине датчик располагается на уровне реберной дуги, над уровнем диафрагмы. Типы паттернов: субдиафрагмальная и срединно-реберная.

КАКОЙ ДАТЧИК ИСПОЛЬЗОВАТЬ?
Неинвазивный ультразвуковой датчик позволяет наблюдать область в трансверсальном и корональном срезах. Корональный срез для выявления субдиафрагмальной картины. Инвазивный линейный датчик подходит для получения изображения между двумя ребрами, однако обладает более высокой разрешающей способностью.

ИНИЦИАЛЬНАЯ СТАДИЯ / ЛЕГКАЯ ФОРМА COVID-19
На начальной стадии и при легкой форме COVID-19 характерны субдиафрагмальная картина, наблюдаемая на УЗИ. Она представляет собой B-линии, возникающие из области легкого и распространяющиеся в область легкого. B-линии распространяются на значительной глубине и сопровождаются усилением сигнала в области легкого. УЗИ является эффективным методом выявления COVID-19 в легких и коронарной области. Также инвазивная линия усиливается и приводит к изменению структуры легкого.

Важно, при наблюдении B-линий не только важно наличие, но и отсутствие, что может свидетельствовать о развитии заболевания. Появление B-линий указывает на субдиафрагмальное кровоизлияние. При COVID-19 данные признаки проявляются в виде B-линий в легких.

ПРОГРЕССИРОВАНИЕ / СРЕДНЯЯ СТЕПЕНЬ COVID-19
По мере развития заболевания B-линии в коронарной области нарастают, в коронарном срезе, в виде B-линий, а также распространяются в другие области легкого. Часто B-линии могут наблюдаться, что приводит к усилению. В рамках заболевания COVID-19 также могут наблюдаться паттерны P-линии.

С увеличением числа B-линий на фоне физиологич. паттерна субдиафрагмальная картина.

ОСВОЕНИЕ ТЕХНИКИ ДИАГНОСТИРОВАНИЯ КОРОНАВИРУСА COVID-19 С ПОМОЩЬЮ УЗИ ЛЕГКИХ.

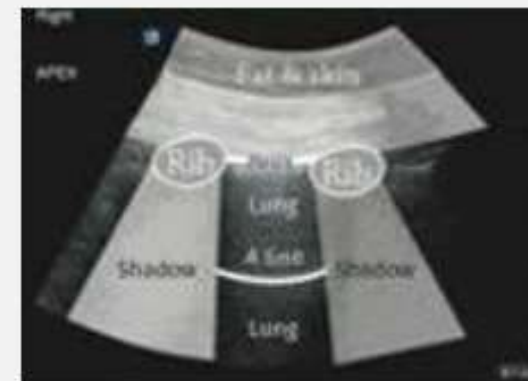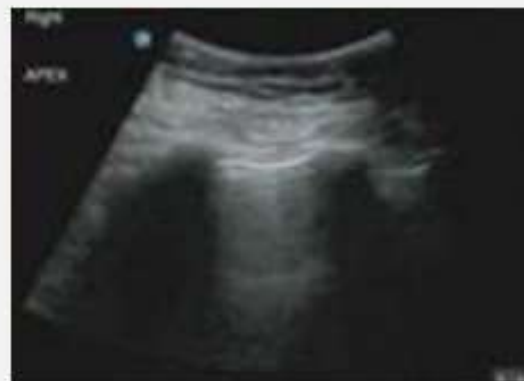Опыт врачей из Китая и Италии служит наглядным подтверждением того, что данный вид диагностики оказывает помощь в 3 ключевых областях:

1. Коронавирус COVID-19 характеризуется специфическими изменениями в легких, которые УЗИ может помочь отифференцировать от других возможных причин острой одышки.
2. Прон-позиция является основой для лечения пациентов на ИВЛ с гипоксемией, трудно поддающихся лечению. Изменения, требующие такого положения, хорошо видны на УЗИ.
3. УЗИ легких можно легко проводить у постели больного, при этом чувствительность метода сходна с КТ, но, в отличие от него, метод не требует выстраивания сложной логистической цепочки в условиях пандемии.

КАК ВЫГЛЯДЯТ ЗДОРОВЫЕ ЛЕГКИЕ НА УЗИ?

Изображение будет простым, однородным и серым. Необходимая картина будет видна в межреберных промежутках при расположении датчика между краниальной и каудальной долями легких. Рёбра отбрасывают черную тень. Тонкая яркая плевральная линия с маленькими крапинками видна на передней поверхности легких между ребрами. Она движется вперед и назад с каждым вдохом и выдохом.

В большинстве случаев присутствует обычная параллельная белая линия (А-линия) позади плевры (линия снова будет видна при нормализации состояния пациента). Диафрагма в основании легкого не будет видна. Ниже начинают просматриваться другие органы.



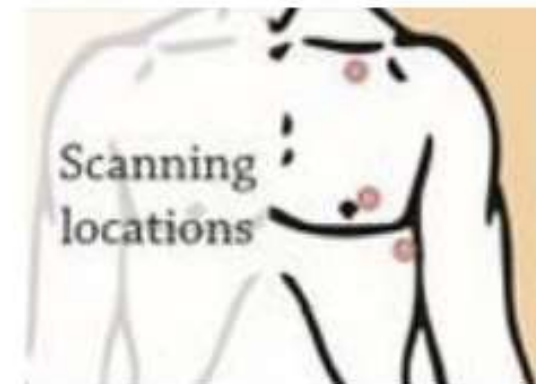КАК РАСПОЛАГАТЬ ДАТЧИК?

При сканировании датчик УЗИ располагают на верхушечном сегменте легкого, переднем базальном и наружно-базальном сегментах (по заднеподмышечной линии). Такое расположение позволяет выявить большую часть патологии, даже в случае, если она не распространилась в область плевры вследствие насыщения легких кислородом.

КАКОЙ ДАТЧИК ИСПОЛЬЗОВАТЬ?

Низкочастотный конвексный датчик позволяет наблюдать области в промежутках между несколькими ребрами. Хорошо подходит для пациентов с ожирением или отеками.

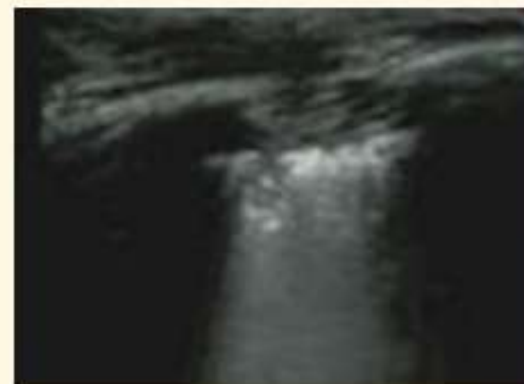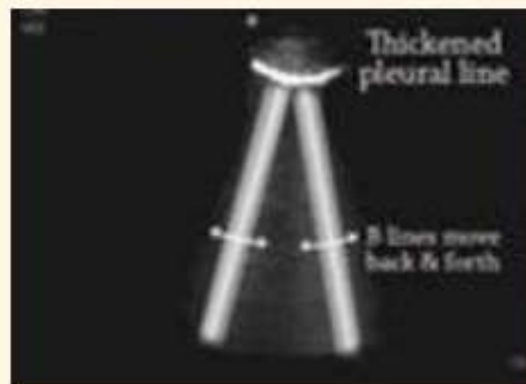
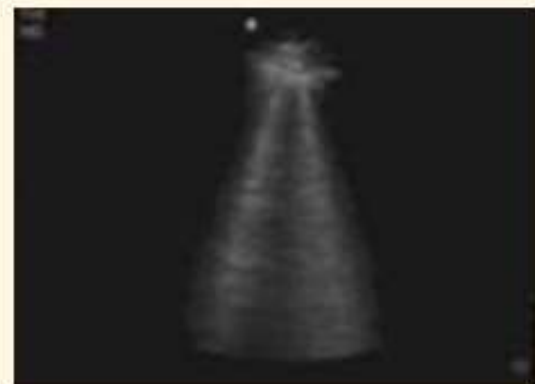
Высокочастотный линейный датчик подходит для получения изображения между только двумя ребрами, однако обладает более четким разрешением на небольшой глубине.



НАЧАЛЬНАЯ СТАДИЯ / ЛЕГКАЯ ФОРМА COVID-19

На начальной стадии и при неосложненной форме COVID-19 обладает характерными особенностями. Сюда входит образование В-линий, наблюдаемых на УЗИ. Они представляют собой белые линии, происходящие из области плевры и спускающиеся в область легкого. Линии движутся вместе с дыханием. Линии рассредоточены на небольшой области и сохраняют различимость по мере схождения в область легкого. УЗИ здорового человека может показывать 1-2 В-линии в основании легких. Тонкая плевральная линия утолщается и придает линиям округлую структуру.

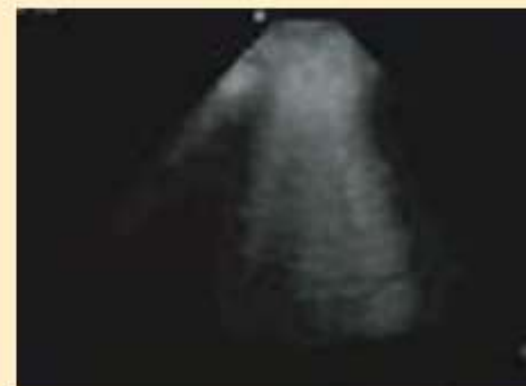Зоны, где наблюдается повышенное число данных линий, граничат с зонами их отсутствия, что служит индикатором сегментарного поражения. Плевральная линия утолщается, образуя очаговые субплевральные консолидации. При COVID-19 данные признаки проявляются в переднем сегменте легких.



ПРОГРЕССИРОВАНИЕ / СРЕДНЯЯ СТЕПЕНЬ COVID-19

По мере развития заболевания число В-линий в пораженных участках возрастает, в первую очередь, в базальных, а затем распространяясь в другие области легких. Число В-линий так же возрастает, что приводит к их слиянию. В рамках заболевания COVID-19 такая картина называется Паттерн №1.

С увеличением числа В-линий на фоне прогрессирующей гипоксемии поддержание водного баланса становится чрезвычайно важным. Число В-линий растет на фоне роста уровня внесосудистой жидкости в легких, как при гиперволемических состояниях. Снижение инфузионной нагрузки или увеличение положительного давления в конце выдоха (ПДКВ) может улучшить результаты лечения. Положительная динамика будет проявляться в виде уменьшения количества В-линий.

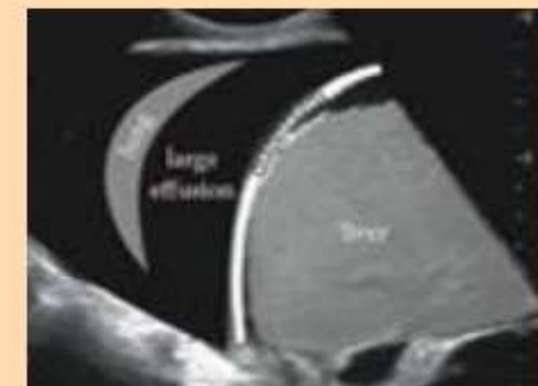
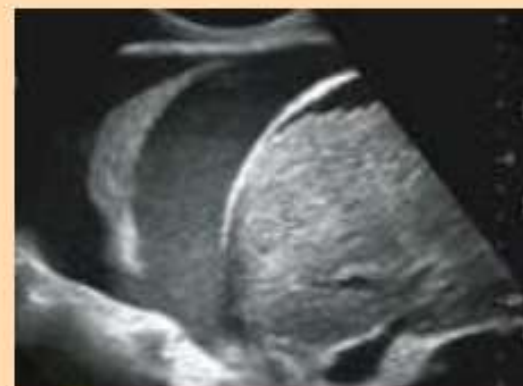
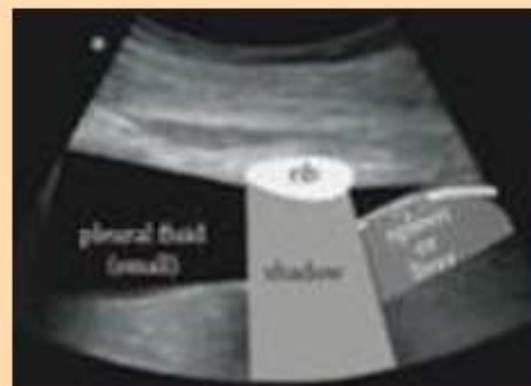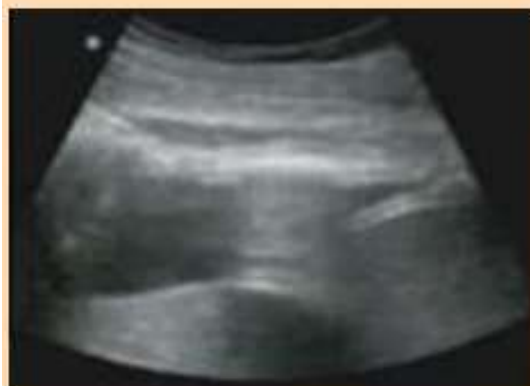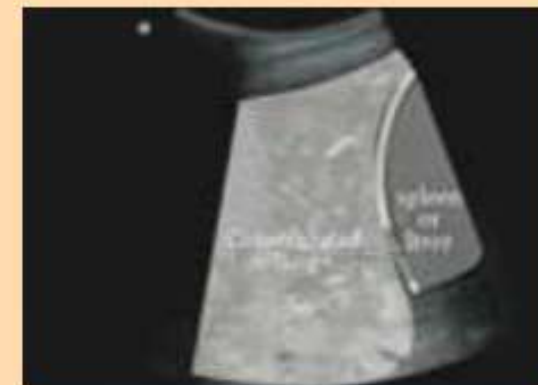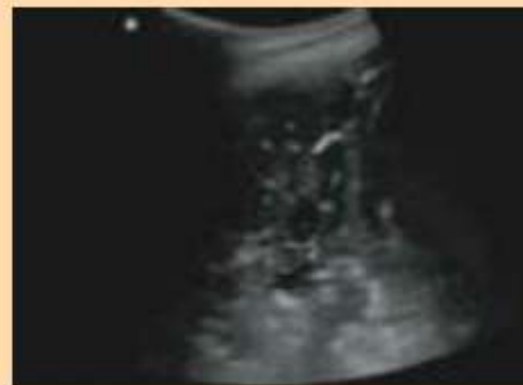ТЯЖЕЛАЯ ФОРМА COVID-19

К этому моменту, скорее всего, пациенты уже будут на ИВЛ. Легкие будут постепенно наполняться кислородом. Альвеолы будут заполнены жидкостью и секретом. Так же возможно возникновение вторичной инфекции. На этом этапе консолидация легких отчетливо видна на УЗИ.

Главные изменения видны, в основном, в заднебазальном сегменте, при этом легкие начинают выглядеть как печень, «гепатизация». (Для наглядного представления можно сравнить с изображением печени).

Возможно возникновение плеврального выпота в виде черных зон различного размера в плевральной полости. У пациентов с COVID-19 данные изменения обозначаются как Паттерн №2. При наличии данных показателей рекомендовано положение пациента лежа на животе. Ответ на терапию приведет к снижению объема изменений на УЗИ до нормального значения, вновь проявятся А-линии.



ДАЛЬНЕЙШИЕ ШАГИ

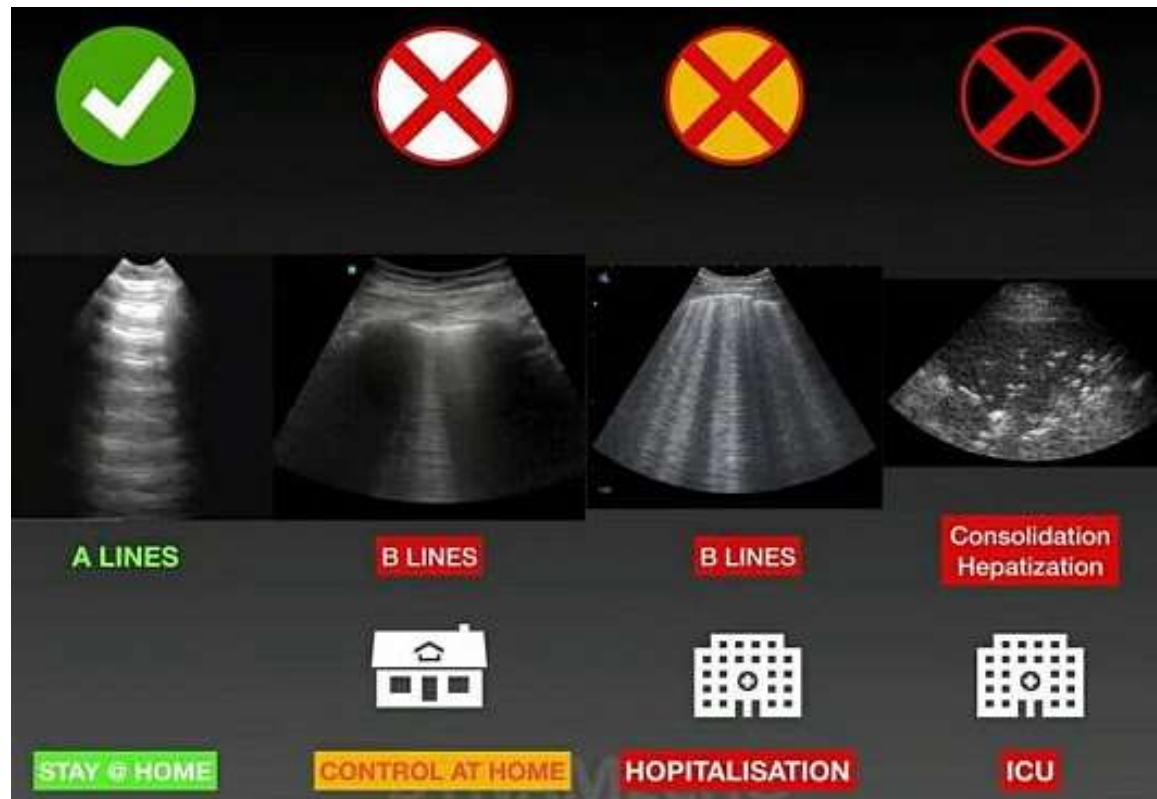
Важно правильно организовать процесс принятия решений. Опасайтесь гипердиагностики. При возникновении сомнений привлечите эксперта или используйте другие методы диагностической визуализации. Все изображения должны рассматриваться в соответствии с клинической картиной.

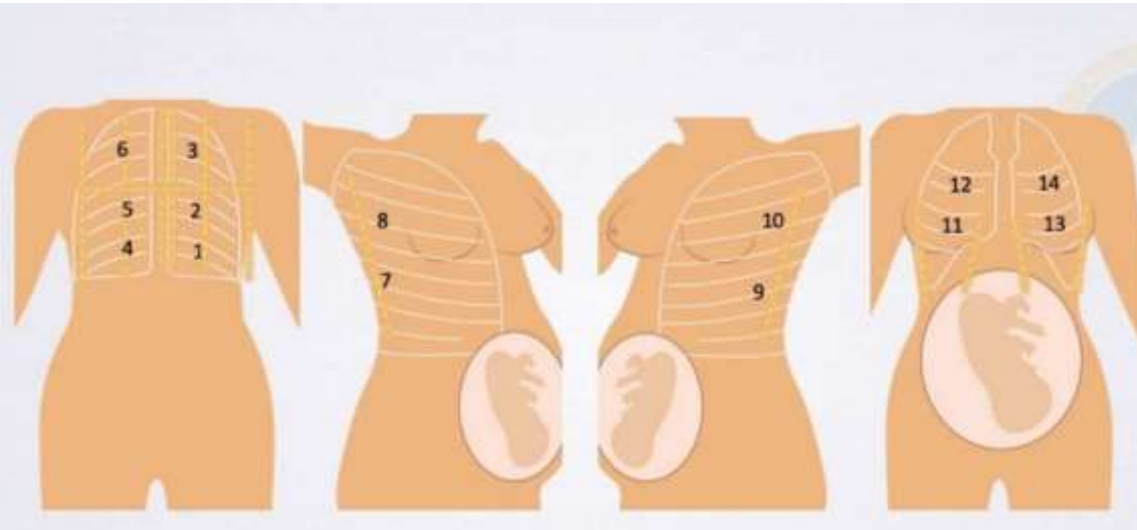
УЗИ можно использовать для диагностики пневмоторакса, хирургической эмфиземы и т.п., но указанные возможности не упоминались в данной брошюре ввиду нерелевантности по отношению к COVID-19.

ТЯЖЕСТЬ ЗАБОЛЕВАНИЯ



ТЯЖЕСТЬ	УЗ-ПРИЗНАКИ	ДОПОЛНИТЕЛЬНО
ЛЕГКАЯ	Наличие единичных В-линий в межреберном промежутке – незначительные интерстициальные изменения	Возможно наблюдение в амб. условиях
СРЕДНЯЯ	Множественные В-линии, утолщение плевральной линии – умеренные интерстициальные изменения	Показана срочная КТ
ТЯЖЕЛАЯ	Консолидации в базальных отделах	Показаны лечение в ОРИТ, срочная КТ

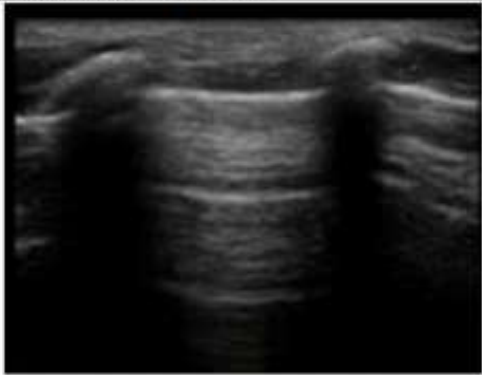
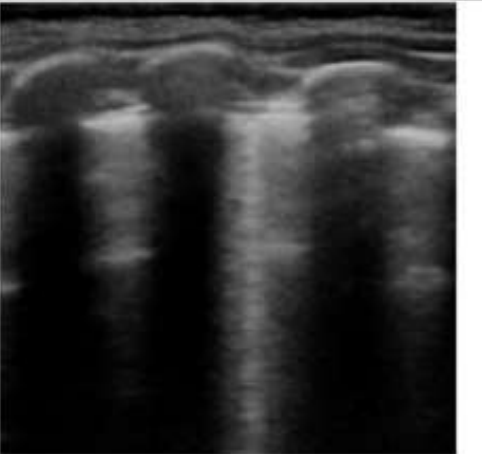


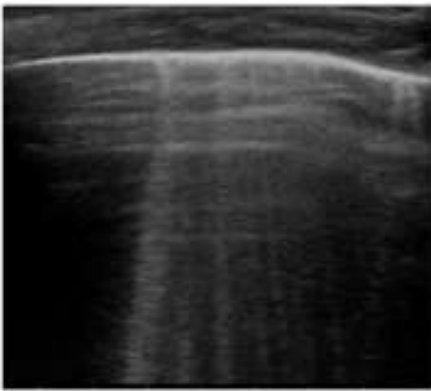
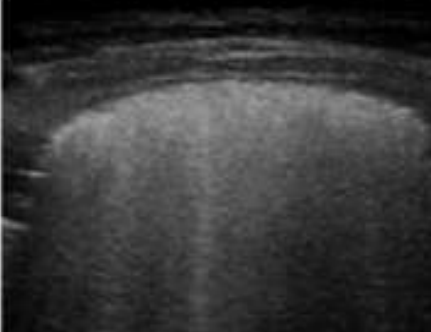
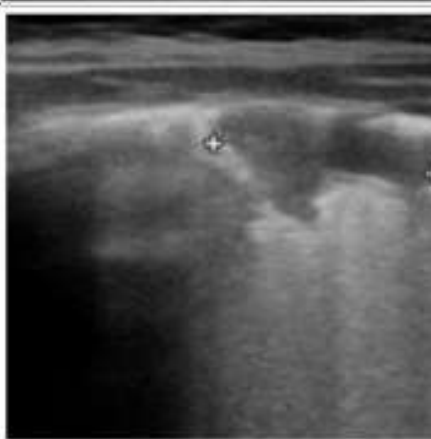


Процедура	Инструкции
1) Местоположение	Ультразвуковое исследование должно проводиться у постели больной (беспроводные устройства предпочтительнее, чтобы минимизировать риск заражения)
2) Положение пациента*	Лежа на спине, лежа на животе, на левом и правом боку
3) Ультразвуковое оборудование и стерилизация	<p>Дезинфекция рук и медицинских изделий. Следует использовать соответствующие средства индивидуальной защиты (СИЗ). Дезинфекция системы салфетками, пропитанными лимонной кислотой и разбавленным раствором хлорита натрия.</p> <p>Поверхность ультразвукового аппарата должна быть покрыта адекватными защитными оболочками. После обследования необходимо провести полную дезинфекцию ультразвукового аппарата и датчика.</p>
4) Плоскости сканирования*	Обследование должно быть проведено с учетом 14 анатомических ориентиров*
5) Параметры ультразвукового исследования	<p>Плевральная линия (ровная или неровная) В-линии (спорадические, множественные-сходящиеся) «Белое легкое» Субплевральные очаги консолидации (отсутствуют, присутствуют и <1 см, присутствуют и > 1 см)</p>

ОЦЕНКА УЛЬТРАЗВУКОВЫХ ПАТТЕРНОВ



Признаки на УЗИ	Изображения УЗИ	Оценка
Регулярная (ровная) плевральная линия и спорадические Б-линии		Норма
Нерегулярная (неровная) плевральная линия и спорадические Б-линии		Подозрение на инфекцию COVID-19 на ранней стадии, если двустороннее и очаговое.

Нерегулярная плевральная линия и множественные Б-линии		Указывает на наличие инфекции COVID-19 на ранней стадии (очень показательное, если двустороннее и очаговое)
Нерегулярная плевральная линия и белое легкое		Тяжелая вирусная пневмония (особенно если двустороннее и очаговое)
Нерегулярная плевральная линия и субплевральные консолидации		Более тяжелая вирусная пневмония (особенно если двустороннее и очаговое)



АНАТОМИЧЕСКИЕ ОРИЕНТИРЫ	ПЛЕВРАЛЬНАЯ ЛИНИЯ 1. Ровная 2. Неровная и утолщенная	ВЕРТИКАЛЬНЫЕ АРТЕФАКТЫ 1. Спорадические Б-линии 2. Множественные конфлюэнтные Б-линии 3. «Белое легкое»	СУБПЛЕВРАЛЬНАЯ КОНСОЛИДАЦИЯ 1. Отсутствует 2. Присутствует и <1 см 3. Присутствует и >1 см
1.			
2.			
3.			
4.			

1. **Исключить несрочные и плановые УЗИ**
2. **Увеличить интервалы** между приемами
3. **Использовать разную аппаратуру** для пациентов с подозрением на COVID-19 и подтвержденным диагнозом

- ✓ Как часто и чем обрабатывать датчики и аппаратуру
- ✓ Обустройство кабинета в условиях пандемии
- ✓ Как защитить врача и пациента



УЛЬТРАЗВУКОВАЯ И ФУНКЦИОНАЛЬНАЯ ДИАГНОСТИКА № 1, 2020

DOI: 10.24835/1607-0771-2020-1-12-23


Заявление о позиции WFUMB: как безопасно проводить ультразвуковое исследование и обеззараживать ультразвуковое оборудование в условиях COVID-19 (перевод на русский язык)

От имени Комитета по вопросам безопасности (WFUMB Safety Committee) Всемирной федерации ультразвуковой диагностики в медицине и биологии (World Federation for Ultrasound in Medicine and Biology) (Jacques S. Abramowicz, MD, Iwaki Akiyama, PhD, David Evans, PhD, F. Brian Fowlkes, PhD, Karel Marsal, MD, PhD, Yusef Sayeed, MD, Gail ter Haar, PhD)
J.S. Abramowicz¹, J. Basseal²
*(*co-authors)*

¹WFUMB and Department of Obstetrics and Gynecology, University of Chicago, Chicago, USA

²Discipline of Infectious Diseases and Immunology, Faculty of Medicine and Health, University of Sydney, NSW Australia and Australasian Society for Ultrasound in Medicine, Sydney, NSW Australia

Цитирование: Abramowicz J.S., Basseal J. Заявление о позиции WFUMB: как безопасно проводить ультразвуковое исследование и обеззараживать ультразвуковое оборудование // Ультразвуковая и функциональная диагностика. 2020;1(12):23.



13
13
13
14
14
14
14
15
16
17
17
19
20
21
22



01	Лучевые исследования в диагностике COVID-19.....	5
02	Рентгенография.....	9
03	Компьютерная томография.....	11
04	Ультразвуковое исследование.....	15
05	ОРГАНИЗАЦИЯ РАБОТЫ ОТДЕЛЕНИЙ ЛУЧЕВОЙ ДИАГНОСТИКИ	
06	Чек-лист готовности отделений лучевой диагностики.....	27



ЗАЩИТА РЕНТГЕНОЛАБОРАНТОВ

основная цель



- прямой контакт с пациентами
- 70% РЛ пенсионного возраста
- необходимо очное присутствие

1 РАЗДЕЛЕНИЕ ЗОН

Аппаратная – **грязная** зона

Пультовая – **чистая** зона

Переход на ЭДО для исключения движения бумажных документов из грязной зоны в чистую

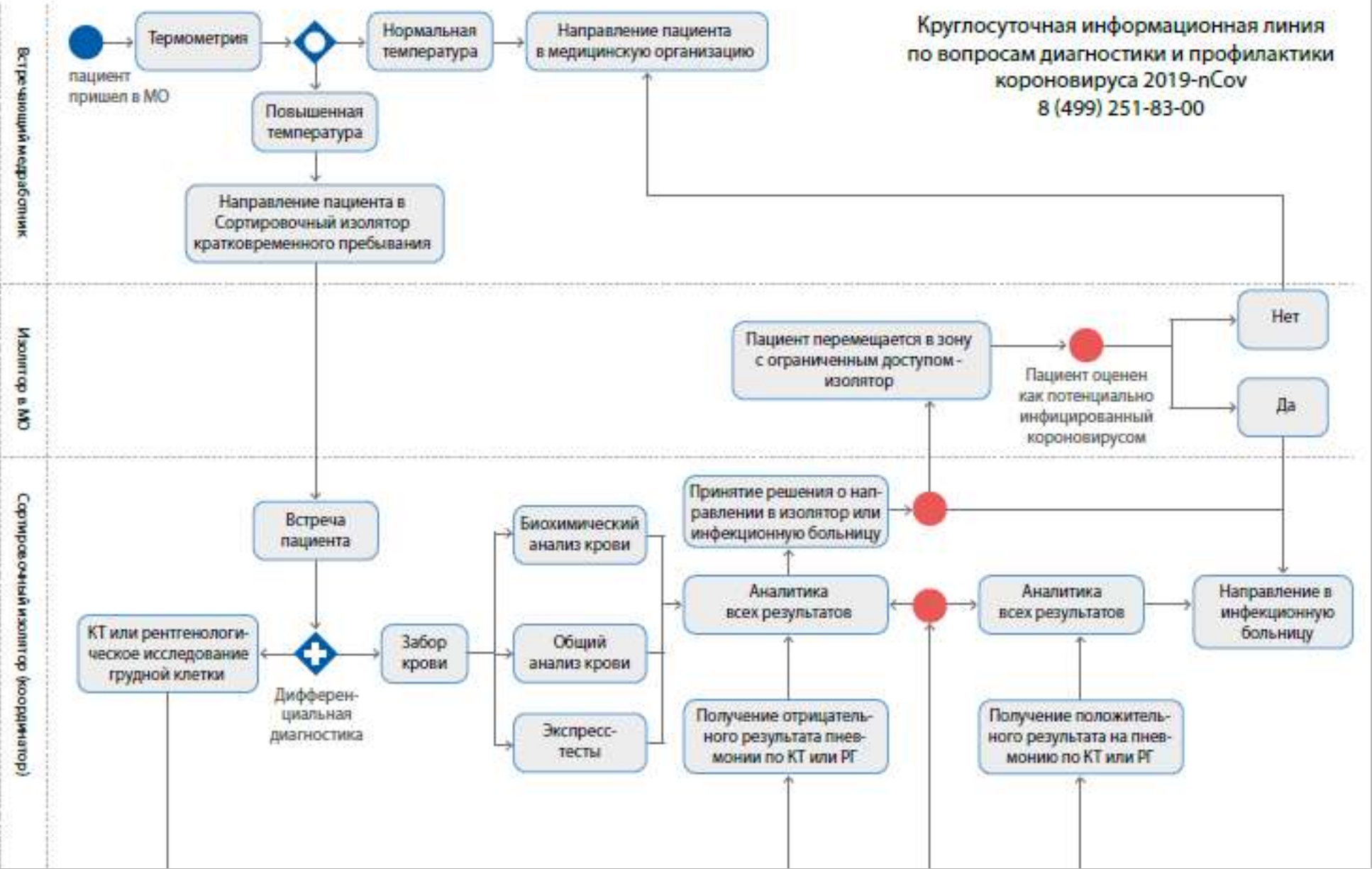
2 РАЗДЕЛЕНИЕ РОЛЕЙ

Медбрат – прием пациентов, работа в грязной зоне, укладка, снятие с аппарата

Рентгенолаборант – визуальный контроль выполнения исследования, работа в чистой зоне

Врач-рентгенолог – дистанционное описание исследования. Лично участвует только в исследованиях с контрастированием

ПРИМЕР ОРГАНИЗАЦИИ ПРОИЗВОДСТВЕННОГО ПРОЦЕССА В ОТДЕЛЕНИИ ЛУЧЕВОЙ ДИАГНОСТИКИ В УСЛОВИЯХ КОРОНАВИРУСНОЙ ИНФЕКЦИИ COVID-19





ПРОЦЕСС 1

«Грязная зона», Медсестра в противочумном костюме

Встречает пациента перед кабинетом и проходит в кабинет, укладывает на стол для начала исследования

Аппаратная считается «грязной зоной». Медсестра находится только в аппаратной и не выходит в пульттовую. Не имеет очного контакта с рентгенолаборантом или врачом-рентгенологом

Выходит из кабинета через дверь и следит за лампочкой «Не входить»

Снятие пациента со стола и сопровождение из кабинета (из аппаратной)

Снятие пациента со стола и сопровождение из кабинета (из аппаратной)

Генеральная уборка аппаратной + проветривание

«Чистая зона», Рентгенолаборант

Рентгенолаборант проводит исследование

Пульттовая считается «чистой зоной». Рентгенолаборант находится только в пульттовой и не выходит в аппаратную. Не имеет очного контакта с медсестрой или врачом-рентгенологом

Исследование завершено (5 мин). Сообщает по телефону врачу-рентгенологу

Получение информации

Получение информации

Демурный врач-рентгенолог

Врач-рентгенолог дистанционно смотрит исследование и принимает решение о наличии воспалительных изменений в легких (только есть или нет)

Врач-рентгенолог расположен дистанционно и не имеет очного контакта с рентгенолаборантами, медсестрой и пациентами

Сообщение информации

Сообщение информации

Пневмонии нет

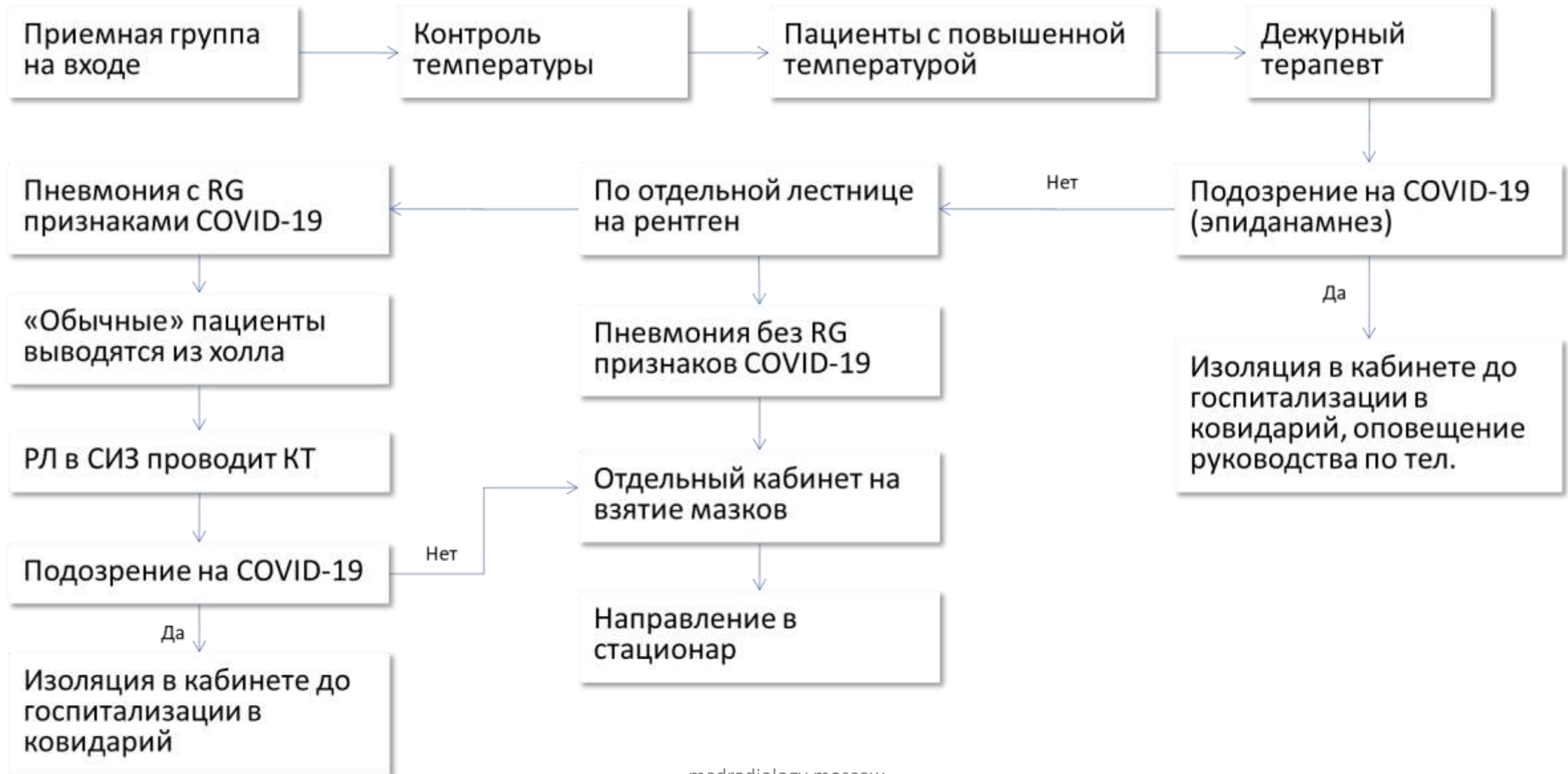
Пневмония есть

Формирование медицинского заключения в плановом порядке

Врач-рентгенолог



РАЗДЕЛЕНИЕ ПОТОКОВ ПАЦИЕНТОВ АМБУЛАТОРНЫХ МО





Разделение ВНУТРИБОЛЬНИЧНЫХ ПАЦИЕНТОВ и ПАЦИЕНТОВ, ПОСТУПАЮЩИХ В ПРИЕМНОЕ ОТДЕЛЕНИЕ

основная цель

Внутрибольничные – условно стерильные

Основная мера – использование отдельных кабинетов ЛД

РАЗДЕЛЕНИЕ ПОТОКОВ ПАЦИЕНТОВ

ПЕРЕРАСПРЕДЕЛЕНИЕ КАДРОВЫХ РЕСУРСОВ

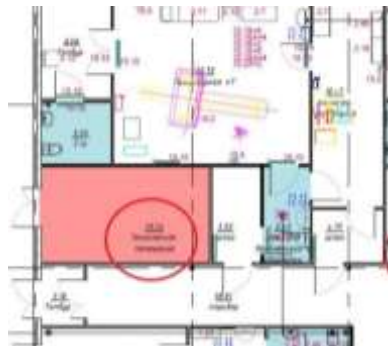- Врачи и рентгенолаборанты выходят **в 2 смены по 6 часов** каждая
- **Смены РЛ пересекаются** в пиковые часы нагрузки → с 11 до 14 работают 2 РЛ
- Подключение к работе **врачей, кто мало работает с КТ, РГ** грудной клетки
- Каждый врач должен уметь **самостоятельно провести исследование** РГ и КТ легких

ОРГАНИЗАЦИЯ РАБОТЫ ОЛД



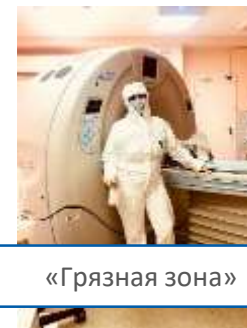Отделение лучевой диагностики должно быть зонирование на «чистую» и «грязную» зоны, которые между собой должны быть разделены шлюзом.

1.




Рентгенолаборанты и врач-рентгенологии участвующие в процессе исследования должны быть обеспечены СИЗ согласно классу 3. Если сотрудник работает в чистой зоне, него так же должны быть СИЗ.

2.



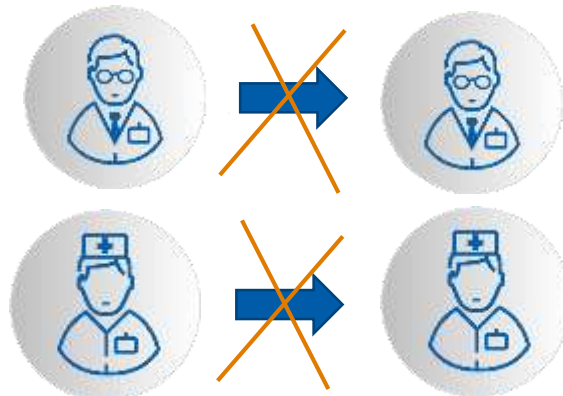
«Грязная зона»



«Чистая зона»

Необходимо обеспечить сменность работы, так чтобы смены между собору не пересекались, а передача смен проводилась с помощью дистанционных технологий.

3.



4.

Рекомендовано вывести на работу для стационарного оборудования два рентгенолаборанта, один для позиционирование пациента на оборудование, второго и работе в процедурной комнате и второго для проведение исследования в пультовой.



- Разработан в Корнеллском университете
- Используется метод детерминированного моделирования
- Использует демографические, эпидемиологические показатели территории, показатели деятельности медицинской организации (включая число коек по профилям, их используемость, количество аппаратов ИВЛ и т.д.)
- Прогностический расчет занятости коек общего, хирургического и реанимационного профиля по разным сценариям развития эпидемии





На **250-300 коек** ковидария потребность в аппаратах составляет:

- **1 КТ** – 49 исследований в день
- **1 РГ** – 44-66 исследований в день **дополнительно** к КТ для плановой проверки 1 раз/3 дня каждого пациента
- **6-10 РГ (моб.)** – Для реанимационных пациентов. Количество аппаратов будет варьироваться от количества отделений и их расположения

Для расчета потребности в количестве аппаратов использовали:

1. Средний срок госпитализации 13 дней
2. Частота проведения исследований: 1раз / 3 дня необходим контроль
3. Фактическое количество проводимых исследований в Коммунаре (ГКБ № 40)
4. Фактор трудности транспортировки в кабинет-КТ с тяжелыми формами течения заболевания (для мобильных РГ)
5. Коечный фонд больницы в Коммунарке (ГКБ № 40)

ДИСТАНЦИОННЫЙ РЕФЕРЕНС-ЦЕНТР ПО ЛД



ЦЕЛЬ

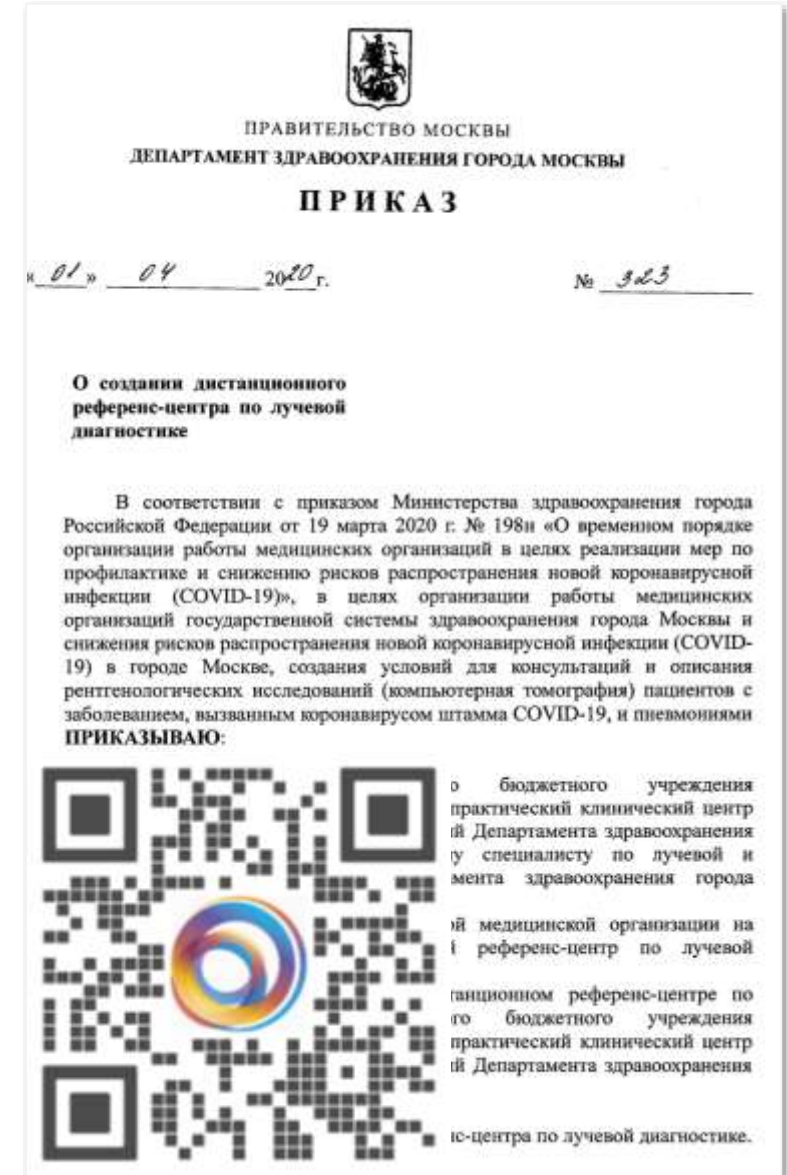- Минимизировать риск заболевания врачей-рентгенологов
- Обеспечить бесперебойной описание исследований
- Оперативная помощь МО ДЗМ
- Сохранность персональных данных

ВАРИАНТЫ РЕШЕНИЯ

- Организация временных референс-центров на базе НПКЦ ДиТ и поликлиник ДЗМ
- Система удаленного доступа к ЕРИС ЕМИАС для врачей-рентгенологов из дома:
 - через «терминальную ферму»
 - через VPN

РЕАЛИЗАЦИЯ

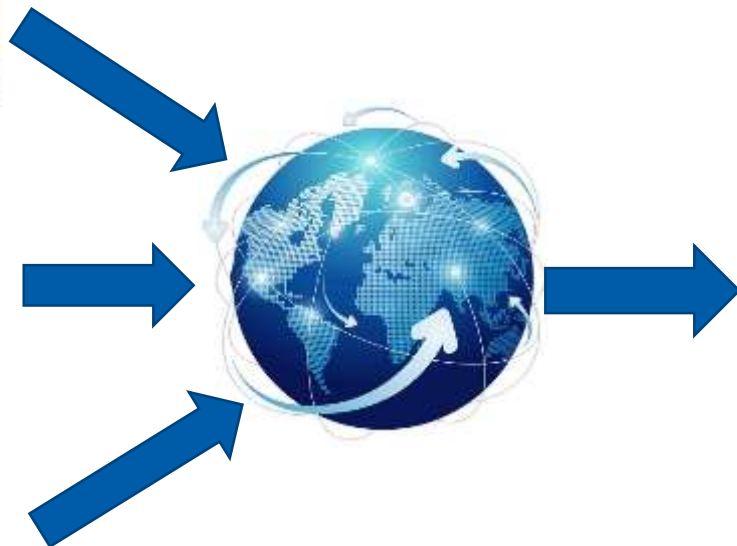Тестирование СУД пилотной группой 15 врачей-рентгенологов



СУД ЧЕРЕЗ «ТЕРМИНАЛЬНУЮ ФЕРМУ»



Пользователи



ЕРИС ЕМИАС



Виртуальные ПК



Обработка изображений

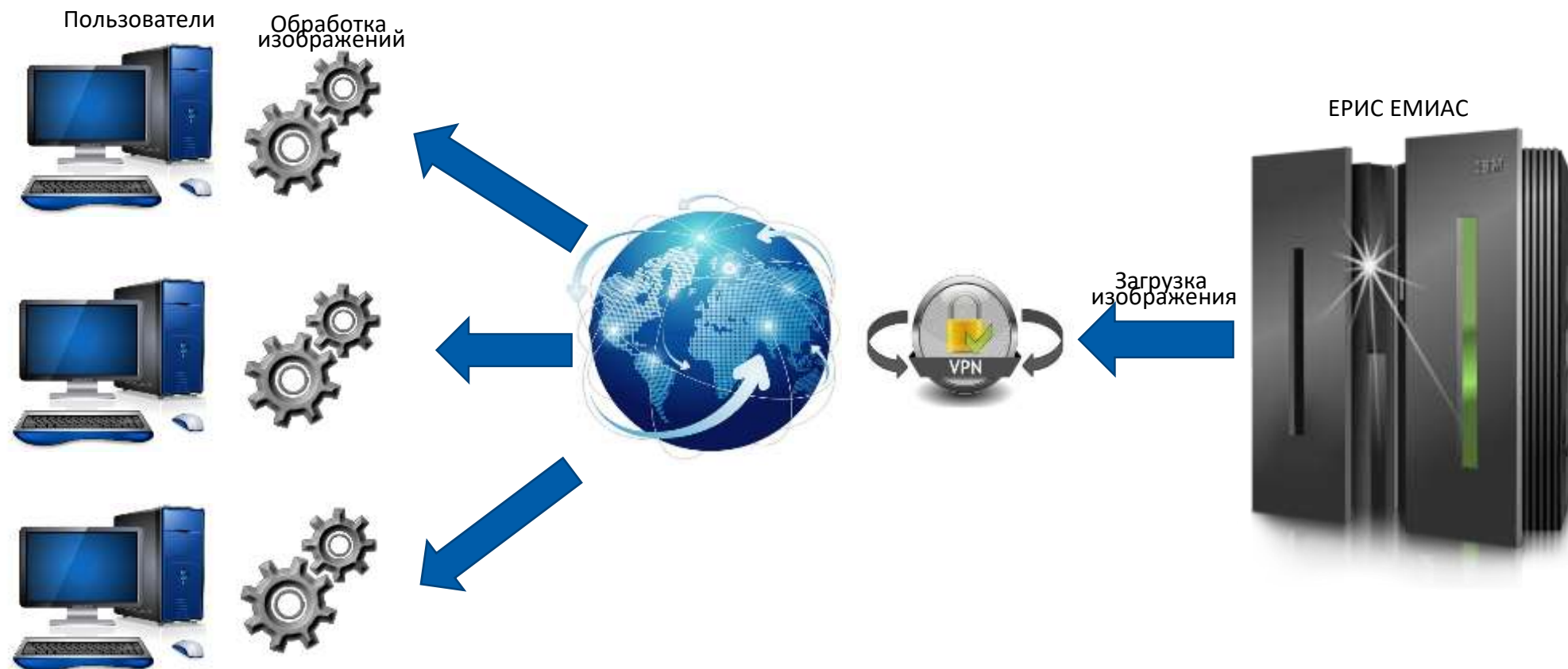
Плюсы решения:

- Низкие требования к ресурсам ПК
- Быстрая реализация

Минусы решения:

- Высокие требования к каналу Internet
- Большая задержка при просмотре КТ
- Высокая пикселизация изображения

СУД ЧЕРЕЗ VPN



Плюсы решения:

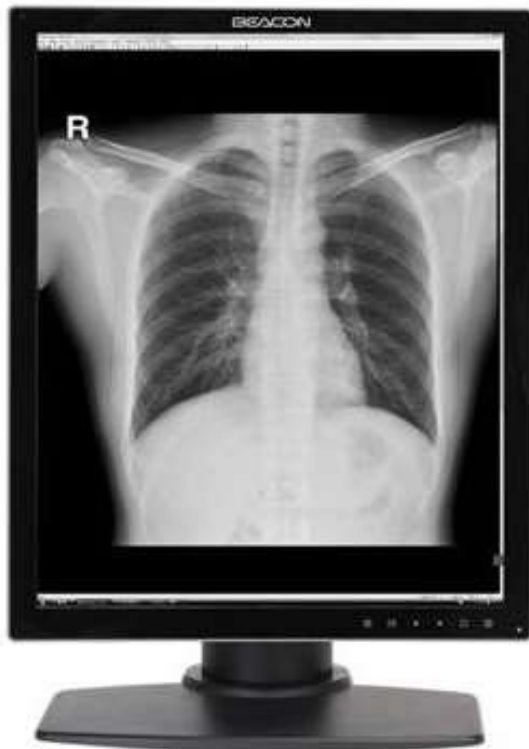- Более низкие требования к каналу Internet
- Обработка изображения на ПК пользователя

Минусы решения:

- Высокие требования к ПК пользователя

Конфигурация ПК (рентген, КТ; ноутбук):

- Процессор: Intel Core i7
- Оперативная память: 16 Гб
- Жесткий диск: SSD 512 Гб
- Видеокарта дискретная: выделенная память 4 Гб, не менее 3 видеовыходов



Диагностический монитор:

- Разрешение: не менее 3МП
- Яркость калиброванная DICOM: не менее 500
- Яркость максимальная: не менее 900
- Контрастность: не менее 1400:1
- Глубина цвета: 1024
- Наличие калибровки по DICOM

MOSMEDDATA: РЕЗУЛЬТАТЫ ЛУЧЕВЫХ ИССЛЕДОВАНИЙ ПАЦИЕНТОВ COVID-19



ПЕРВАЯ БАЗА ДАННЫХ (ДАТАСЕТ)

компьютерных томограмм органов грудной клетки пациентов с лабораторно подтвержденным COVID-19

- 20 пациентов
- 46 анонимизированных исследований
- Датасет собран при помощи ЕРИС

Данные могут применяться для тестирования сервисов искусственного интеллекта в диагностике

mosmed.ai



RADIOLOGY MOSCOW | Центр диагностики и телемедицины ДЗМ

Набор данных MosMedData: результаты лучевых исследований пациентов с коронавирусной инфекцией COVID-19 **СКАЧАТЬ**

Эксперимент
по использованию инновационных технологий в области компьютерного зрения для анализа медицинских изображений и дальнейшего применения в системе здравоохранения города Москвы

ИИ сервисы для лучевой диагностики ?

Цель:
Научное исследование возможности использования в системе здравоохранения города Москвы методов поддержки принятия решений на основе результатов анализа данных с применением передовых инновационных технологий

Регион: Москва, Россия | **Платформа:** Единый радиологический информационный сервис (ЕРИС)



1. РАЗРАБОТАНЫ ОПТИМАЛЬНЫЕ КЛИНИЧЕСКИЕ СЦЕНАРИИ:

- оценка динамики и прогнозирование по данным КТ (в стационарных условиях)
- дифференциальная диагностика вирусной пневмонии по данным РГ и/или КТ (в амбулаторных условиях)
- дифференциальная диагностика COVID-19 путем интегральной оценки анамнестических, клинических, лабораторных и рентгенологических данных для ПЦР-отрицательных случаев

2. СФОРМИРОВАН ПЕРВЫЙ НАБОР ДАННЫХ (ДАТА-СЕТ) ДЛЯ КАЛИБРОВКИ И ТЕСТИРОВАНИЯ АЛГОРИТМОВ

3. В рамках Эксперимента по компьютерному зрению начаты **РАБОТЫ ПО ДОПОЛНИТЕЛЬНОЙ ИНТЕГРАЦИИ СЕРВИСОВ ДЛЯ ВЫЯВЛЕНИЯ ВИРУСНЫХ ПНЕВМОНИЙ**



01	Лучевые исследования в диагностике COVID-19.....	5
02	Рентгенография.....	9
03	Компьютерная томография.....	11
04	Ультразвуковое исследование.....	15
05	Организация работы отделений лучевой диагностики.....	22
06	ЧЕК-ЛИСТ ГОТОВНОСТИ ОТДЕЛЕНИЙ ЛУЧЕВОЙ ДИАГНОСТИКИ	



ОГРАНИЧЕНИЕ ВОЗМОЖНОГО РАСПРОСТРАНЕНИЯ ВИРУСА

ОПРЕДЕЛЕНИЕ НАИБОЛЕЕ ЭФФЕКТИВНЫХ МЕТОДОВ ВИЗУАЛИЗАЦИИ

ОБЕСПЕЧЕНИЕ ЗАЩИТЫ ВСЕГО МЕДПЕРСОНАЛА

ПОДДЕРЖАНИЕ СТАБИЛЬНОЙ РАБОТЫ ОЛД

1. исключен приём пациентов с подозрением на COVID-19
2. имеющиеся пациенты с подозрением или подтвержденным диагнозом COVID-19 перенаправляются в специализированные медицинские организации
3. количество направлений на плановые исследования (МРТ, ММГ, ФЛГ) максимально уменьшено
4. разобщены потоки между пациентами, направляемыми из амбулаторно-поликлинической службы и стационара
5. приняты меры по сокращению количества пациентов, маршрутизируемых на ЛД между МО



ОГРАНИЧЕНИЕ ВОЗМОЖНОГО
РАСПРОСТРАНЕНИЯ ВИРУСА

ОПРЕДЕЛЕНИЕ НАИБОЛЕЕ
ЭФФЕКТИВНЫХ МЕТОДОВ
ВИЗУАЛИЗАЦИИ

ОБЕСПЕЧЕНИЕ
ЗАЩИТЫ ВСЕГО
МЕДПЕРСОНАЛА

ПОДДЕРЖАНИЕ
СТАБИЛЬНОЙ
РАБОТЫ ОЛД

1. КТ в качестве метода скрининга бессимптомных пациентов и пациентов с подозрением на COVID-19 не применяется



ОГРАНИЧЕНИЕ ВОЗМОЖНОГО
РАСПРОСТРАНЕНИЯ ВИРУСА

ОПРЕДЕЛЕНИЕ НАИБОЛЕЕ
ЭФФЕКТИВНЫХ МЕТОДОВ
ВИЗУАЛИЗАЦИИ

**ОБЕСПЕЧЕНИЕ
ЗАЩИТЫ ВСЕГО
МЕДПЕРСОНАЛА**

ПОДДЕРЖАНИЕ
СТАБИЛЬНОЙ
РАБОТЫ ОЛД

1. осуществляется выдача масок пациентам перед обследованием
2. медицинский персонал отделений лучевой диагностики, непосредственно контактирующий с пациентами, обеспечен средствами индивидуальной защиты
3. интервалы времени между проводимыми исследованиями для обеспечения санитарной обработки диагностических аппаратов и кабинетов увеличены (до 30 мин.)
4. медицинский персонал обеспечен необходимыми методическими материалами по контролю за инфекционными заболеваниями



ОГРАНИЧЕНИЕ ВОЗМОЖНОГО РАСПРОСТРАНЕНИЯ ВИРУСА

ОПРЕДЕЛЕНИЕ НАИБОЛЕЕ ЭФФЕКТИВНЫХ МЕТОДОВ ВИЗУАЛИЗАЦИИ

ОБЕСПЕЧЕНИЕ ЗАЩИТЫ ВСЕГО МЕДПЕРСОНАЛА

ПОДДЕРЖАНИЕ СТАБИЛЬНОЙ РАБОТЫ ОЛД

1. в МО создана рабочая группа для организации работы ОЛД
2. составлен план по обеспечению медперсоналом в случае возрастания количества пациентов и потребности в лучевых исследованиях
3. рабочие смены диагностических подразделений разделены по принципу полного исключения очных контактов между сотрудниками разных смен
4. рентгенолаборанты ММГ, МРТ, ФЛГ направлены на усиление работы кабинетов РГ и КТ
5. выделены дополнительные мед. сестры для помощи в работе РЛ
6. выделена общая ординаторская для врачей-рентгенологов с установленными АРМ ЕРИС ЕМИАС для исключения контактов врачей с пациентами и РЛ
7. внедрена дистанционная работа врачей-рентгенологов с обеспечением удалённого доступа к системам ЕРИС и АРМ для описания результатов исследований



Серия еженедельных **онлайн-митапов для Зав ОЛД «КОВИДдиагностика»**

01.04 – 1 500 участников в эфире

Цикл онлайн образовательных мероприятий «Рентгенолаборанты против COVID-19»

3 100 человек онлайн во время трансляции

Вебинары для рентгенологов по диагностике COVID-19

2 744 слушателей онлайн

Размещение на YouTube лекций по КТ легких

15 000 просмотров

Препринт **методических рекомендаций**

«Лучевая диагностика коронавирусной болезни (COVID-19): организация, методология, интерпретация результатов»

Письмо ГВС регионов, МЗ, ДЗМ с разъяснениями по обеспечению готовности ОЛД

База полезных метод. материалов: презентации экспертов, алгоритмы действий, статьи

Сервис **бесплатных экспертных консультаций** в Telegram

t.me/MoscowRadiology



МЕТОДИЧЕСКОЕ ОБЕСПЕЧЕНИЕ COVID-19

Проект Радиологии Москвы
«Рентгенологи против COVID-19» <http://medradiology.moscow/rentgenologi-protiv-covid-19>

Методические рекомендации «Лучевая диагностика коронавирусной болезни (COVID-19): организация, методология, интерпретация результатов» <http://medradiology.moscow/mr>

Сетевое сообщество «Радиология Москвы» <http://t.me/MoscowRadiology>

Дата-сет (эталонный набор данных пациентов с верифицированной COVID-19) для тестирования и обучения алгоритмов искусственного интеллекта <https://mosmed.ai/datasets/covid19>

КОНСУЛЬТАЦИИ, ТЕЛЕМЕДИЦИНСКИЕ ТЕХНОЛОГИИ

Экспертные телемедицинские консультации <http://medradiology.moscow/besplatnie-konsultacii-s-ekspertami>

ОБЩЕЕ ОБУЧЕНИЕ И ИНФОРМИРОВАНИЕ

Рекомендации и алгоритмы общего характера <http://medradiology.moscow/rekomendacii>
<http://medradiology.moscow/algoritmi-deistvii>

База нормативно-правовых документов <http://medradiology.moscow/oficialnie-dokumenti>

Серия тематических вебинаров в свободном доступе <http://medradiology.moscow/vebinary-v-2020>
<http://medradiology.moscow/besplatnie-vebinari>

Архив записанных вебинаров <http://medradiology.moscow/besplatnii-pleilist-s-veb-lekciyami-po-legkim>

Цикл образовательных мероприятий для рентгенолаборантов <http://medradiology.moscow/meropriyatiya-dlya-rentgenolaborantov-covid>

Библиотека научных статей <http://medradiology.moscow/stati>

Презентации экспертов <http://medradiology.moscow/prezentacii-ekspertov>